УДК 616-035.1

РЕОАРТЕРИОГАСТРОГРАФИЯ – НОВЫЙ МЕТОД ИССЛЕДОВАНИЯ КРОВООБРАЩЕНИЯ ЖЕЛУДКА

Гервазиев В.Б.[1], Михайлов А.Г.[2], Яковец Е.А.[3]

[1]ФГБОУ ВО «Алтайский государственный медицинский университет» Министерства здравоохранения Российской Федерации, Барнаул, e-mail: cantavitt@gmail.com;
[2]Центр новых медицинских технологий ФГБУН «Институт химической биологии и фундаментальной медицины» Сибирского отделения Российской академии наук, Новосибирск;
[3]ФГАОУ ВО «Новосибирский национальный исследовательский государственный университет», Новосибирск

Разработан новый неинвазивный, целенаправленный, методически адекватный способ исследования и контроля желудочного кровообращения путем наложения одного электрода по средней линии живота, на уровне аускультативно определяемого расположения желудка, и второго - в точке пульсации общей бедренной артерии. Относительные пульсовые колебания просвета желудочных артерий перекрывают по величине колебания ригидного транзитного аорто-подвздошного сегмента и формируют гемодинамическую конфигурацию реоартериогастрограммы. Приведено методическое обоснование способа и анализ реоартериогастрограмм здоровых лиц, где показан характер сосудистых реакций на специфические функциональные нагрузки. Выявлен фазовый характер функциональных сосудистых изменений в желудке, когда первичные отклонения в короткий срок сменяются иным, противонаправленным сдвигом артериального тонуса. Для использования в клинической практике предложен метод неинвазивного исследования кровообращения желудка, который основан на новом принципе реографии – реоартериоорганографии и заключается во включении в электрическую цепь реографа регионарных, органных, тканевых и микроциркуляторных ветвей артериального бассейна желудка.

Ключевые слова: реоартериогастрография, кровоснабжение желудка, функциональные изменения.

REOARTERIOGASTROGRAPHY – NEW METHOD OF CIRCULATION RESEARCH OF STOMACH

Gervaziev V.B.[1], Mikhailov A.G.[2], Yakovets E.A.[3]

[1]Federal State Educational Institution of Higher Professional Education "Altai State Medical University" Ministry of Health of the Russian Federation, Altay, e-mail: cantavitt@gmail.com;
[2]Center of New Medical Technology Institute of Chemical Biology and Fundamental Medicine, Siberian Branch of the Russian Academy of Sciences, Novosibirsk;
[3]Federal State Autonomous Educational Institution of Higher Education "National Research Novosibirsk State University", Novosibirsk

A new non-invasive, focused, methodical way to research and adequate control of gastric blood flow, by superimposing one electrode midline of the abdomen at the level determined by auscultation of gastric location, and the second - ripple at the common femoral artery. Relative pulse fluctuations of the lumen of the gastric arteries overlap largest fluctuations rigid transit aorto-iliac and form hemodynamic configuration reoarteriogastrogrammy. The methodical way of justification and analysis reoarteriogastrogramm healthy individuals, which shows the character of the vascular reactions to specific functional load. Phase revealed the nature of the functional vascular changes in the stomach when the primary deviations in the short term are replaced by other, contra-directional shift arterial tone. For use in clinical practice, there is provided a method of non-invasive study of gastric blood flow, which is based on a new principle rheography - reoarterioorganografii and is to include in the electrical circuit rheograph regional, organ, tissue and blood microcirculation branches stomach pool.

Keywords: reoarteriogastrography, blood flow to the stomach, functional changes.

Известные современные лучевые, радиоизотопные, ультразвуковые, оптические и др. методы исследования кровообращения в слизистой оболочке желудка не решают многих возникающих задач, так как имеют свои технические и методические ограничения. Многие из них инвазивны, трудно переносятся больными, трудоемки или имеют лучевую нагрузку

[2; 9; 10]. В то же время с 1945 г. известен метод реографии (W. Holzer, K. Polzer, A. Marko), предложенный авторами для изучения артериального кровотока в тканях и органах, который, однако, не нашел приемлемой методической реализации при желудочной патологии. Трудности его применения в этой области обусловлены анатомической позицией желудка в теле человека, его экранированием при накожном расположении электродов реографа покровными и смежными тканями и органами с их богатой артериальной сетью. В известных методах реогастрографии прибегают к внутриполостному или внутрибрюшинному подведению внутреннего электрода путем зондирования желудка, гастроскопии, лапароскопии [5; 7] даже с рентгенологическим контролем положения электрода в желудке. Помимо нестандартности и серьезных методических погрешностей, известные методы являются инвазивными и травматичными, пригодны лишь для разового применения, технически и методически сложны, а процедура исследования вызывает выраженные физиологические и психологические реакции у пациентов. Проблема неинвазивного, целенаправленного, методически адекватного контроля желудочного кровообращения остается актуальной и на сегодняшний день.

Цель исследования

Разработать неинвазивный, целенаправленный, методически адекватный способ исследования и контроля желудочного кровообращения.

Материалы и методы

Нами разработан новый метод реографической регистрации пульсовых колебаний кровенаполнения артериального бассейна желудка (РАГГ), основанный на новом принципе реографии – реоартериоорганографии (РАОГ) [4]. Сущность РАОГ состоит во включении в электрическую цепь зондирующего переменного тока реографа (РГ) артериального русла исследуемого органа (желудка) от приводящей магистральной артерии до маргинальной артериальной сети через поверхностно расположенные участки артерий и органа вне зоны прохождения артерий из других бассейнов. Зондирующий ток замыкается между электродами не по прямой линии, а распространяется по физиологическому проводнику - органным сосудам, заполненным самой электропроводящей тканью – кровью, и отражает естественное продвижение волны артериального давления и изменения сосудистого просвета.

Метод РАОГ осуществляется следующим образом (рис. 1).

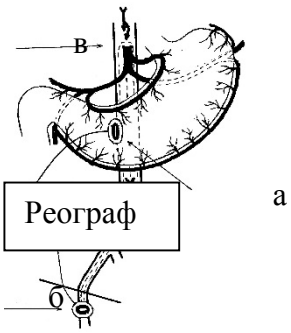

Рис. 1. Схема реоартериогастрографии: а) желудочный электрод; б) бедренный электрод; в) устье чревного артериального ствола

В положении на спине желудочный электрод реографа (а), размером 3 × 1 см, накладывается по средней линии живота выше пупка на уровне аускультативно определяемого расположения желудка. Второй электрод - бедренный (б), размером 1,5 × 1,5 см, помещается под паховой складкой, в проекции пульсирующей бедренной артерии. При этом в электрическую цепь реографа, помимо органных желудочных артерий, включаются аорто-подвздошная магистраль и чревный ствол. Не включаются в цепь ветви брюшной аорты, подвздошной артерии и чревного ствола, так как они не замыкаются на электродах и не являются шунтирующими. Как показано на рисунке 1, пульсовые волны давления (снижение электрического сопротивления), идущие по аорте от сердца, выходят на электропроводящий артериальный путь на уровне устья чревного ствола (1 в) и отсюда расходятся по двум артериальным коленам: брюшной аорте к подвздошной артерии и чревному стволу к органной артериальной сети желудка, проходя путь примерно равной протяженности (30–35 см). Две расходящиеся по двум артериальным сегментам пульсовые волны давления (снижение электрического сопротивления) находят отражение в конфигурации единой реографической кривой, которая формируется не суммированием, а накладыванием их очертаний во времени, с выходом на контур реограммы показателей большего значения. Реограмма регистрирует пульсовые колебания электрического сопротивления в цепи реографа, первично обусловленные относительными к нему самому изменениями суммарного просвета токопроводящего артериального русла, скорости распространения и продолжительности этих изменений [7].

На протяжении реографического цикла гемодинамический анализ приводит к выделению трех фаз: кардио-артериальной (КА), артериальной (А) и микроциркуляторной (М).

В свою очередь, в решающей степени эти изменения кровенаполнения артерий определяются противодействием артериального давления и упругого сопротивления тонуса артериальной стенки. Различная выраженность этих факторов гемодинамики в двух коленах

токопроводящего артериального русла РАГГ находит отражение в конфигурации кривой и позволяет выявлять гемодинамические сдвиги желудочного происхождения.

На рисунке 2 представлена усредненная типовая конфигурация реоартериогастрограммы со специфическими особенностями ее основной и дифференциальной кривых.

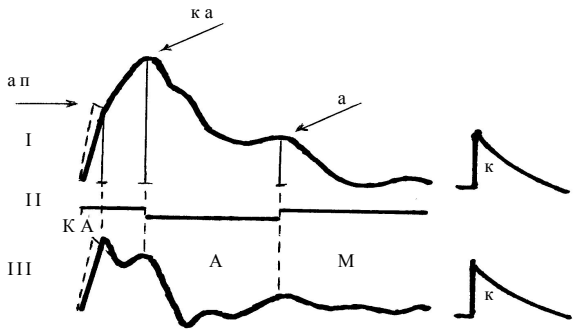

Рис. 2. Схема реоартериогастрограммы: I – основная кривая; II – фазы РАГГ; III – дифференциальная кривая; КА – кардио–артериальная фаза; А – артериальная фаза; М – микроциркуляторная фаза; ап – аорто-подвздошный индекс; ка – кардио-артериальный индекс; а – артериальный индекс; к – калибровочный децион

На протяжении реографического цикла гемодинамический анализ приводит к выделению 3 фаз: кардио-артериальной (КА), артериальной (А) и микроциркуляторной (М).

I фаза – КА, отражает пульсовое расширение сосудистого просвета как результат противодействия двух факторов: кинетической энергии сердечной систолы и потенциальной энергии мышечно-эластического напряжения магистральных и желудочных артерий.

II фаза - А, представляет колебания давления и просвета в артериальном бассейне желудка под влиянием потенциальной энергии эластического сокращения грудной аорты и тонуса желудочных артерий.

III фаза – М, показывает изменения просвета терминального артериального русла желудка под влиянием метаболической и гуморальной регуляции.

Известно, что аорто-подвздошная транспортная магистраль отличается максимальной среди сосудов ригидностью, малой растяжимостью своих стенок с самым высоким модулем упругости [6]. Пульсовая волна давления проходит этот сегмент с высокой скоростью, что фиксируется первой, самой высокой аорто-подвздошной волной дифференциальной кривой РАГГ. Таким образом, основными относительными количественными показателями желудочной гемодинамики, по данным РАГГ, являются кардио-артериальный,

артериальный, микроциркуляторный и аорто-подвздошный индексы, которые рассчитываются по отношению высоты соответствующих волн к высоте калибровочного дециома.

На схеме РАГГ приведены варианты очертаний кардио-артериального, восходящего отдела основной кривой, связанные с наслоением реограмм чревно-желудочного и аорто-подвздошного колен артериального русла. Известно, что аорто-подвздошная транспортная магистраль отличается максимальной среди сосудов ригидностью, малой растяжимостью своих стенок с самым высоким модулем упругости [6]. Пульсовая волна давления проходит этот сегмент с высокой скоростью, что фиксируется первой, самой высокой аорто-подвздошной волной дифференциальной кривой РАГГ. На основной кривой прирост просвета аорто-подвздошной магистрали или перекрывается значительно большими относительными величинами расширения желудочных артерий, или контурируется в виде отдельной, меньшей по размеру аорто-подвздошной предволны. Такое наблюдается при расширении желудочных артерий и замедлении распространения по ним волны давления. Эта графическая и гемодинамическая особенность РАГГ не является помехой для целевого исследования желудочного кровотока.

В свете изложенного основными относительными количественными показателями желудочной гемодинамики, по данным РАГГ, являются кардио-артериальный, артериальный, микроциркуляторный и аорто-подвздошный индексы, которые рассчитываются по отношению высоты соответствующих волн к высоте калибровочного дециома. Учитывая динамичность и вариабельность реограмм, точки отсчета следует определять по совпадению наиболее выраженных пиков на основной и дифференциальной кривой. Самым общим, ориентировочным показателем состояния желудочного кровотока принято считать кардио-артериальный (реографический) индекс желудка (КАИ). В клинических ситуациях для общей ориентации врача мы использовали визуальную полуколичественную оценку этого показателя по следующей шкале:

– повышенное пульсовое кровенаполнение – КАИ > 3;

– хорошее пульсовое кровенаполнение – КАИ > 2;

– удовлетворительное пульсовое кровенаполнение – КАИ > 1;

– пониженное пульсовое кровенаполнение – КАИ < 1.

Представлялось вероятным, что функциональное состояние кровообращения желудка не может характеризоваться только разовыми статическими реографическими показателями.

Для выяснения тонической реактивности желудочных артерий в физиологических условиях мы провели специальное реографическое исследование 75 здоровых молодых

людей, у которых РАГГ проводилась натощак до и через 10 мин после естественных функциональных нагрузок.

Изменения пульсового кровенаполнения желудочных артерий у здоровых лиц после функциональных нагрузок

Функциональные нагрузки (через 10 мин)	Число обследований	м/ж	Вазодилатация		Вазоконстрикция		Без сдвигов
			Реакция				
			Дистоническая		Тоническая		
			Выраж.	Умерен.	Выраж	Умерен.	
Горячий чай	39	11/28	2	20	12	3	2
Холодная вода (сок)	15	8/7	–	6	8	–	1
Еда (завтрак)	11	5/6	–	6	4	–	1
Физическая нагрузка – (10 приседаний)	10	5/5	2	4	2	–	2
Холод на эпигастрий	19	7/12	4	6	2	5	2

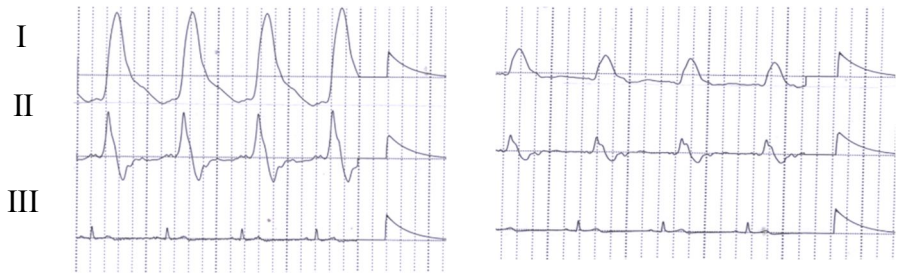

Рис. 3. Реоартериогастрография у здорового мужчины 23 лет до и после (через 10 мин) приложения к эпигастрию пузыря со льдом. Вазоконстрикторная реакция артерий

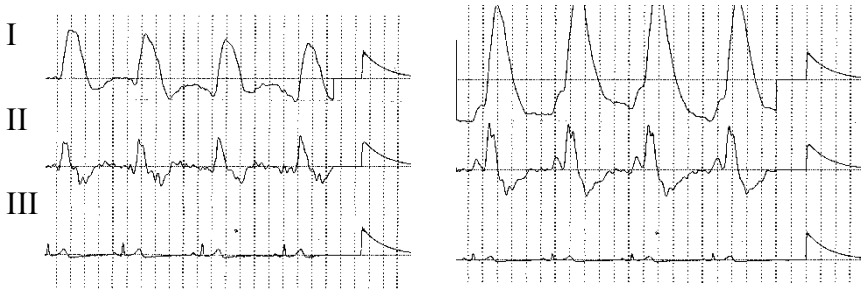

Рис. 4. Реоартериогастрография у здорового мужчины 23 лет. Пузырь со льдом на живот. Вазодилататорная реакция артерий желудка

Результаты

Полученные данные не поддаются простому объяснению. Вместо ожидаемых однообразных реографических сдвигов отмечается разновеликий и разнонаправленный характер сосудистых реакций на специфические функциональные нагрузки, что уже само по себе свидетельствует об их желудочной привязке. Можно полагать, что в этом разбросе результатов проявляется сложность вагосимпатической реципрокной нервной регуляции желудочного кровообращения [2; 6], а также влияние многих других факторов: нейропсихологических, генетических, гуморальных, методических и пр. Какое-то понимание появляется в свете выявленного нами фазового характера функциональных сосудистых реакций в желудке, когда первичные отклонения в короткий срок сменяются иным, противонаправленным сдвигом артериального тонуса (рис. 5).

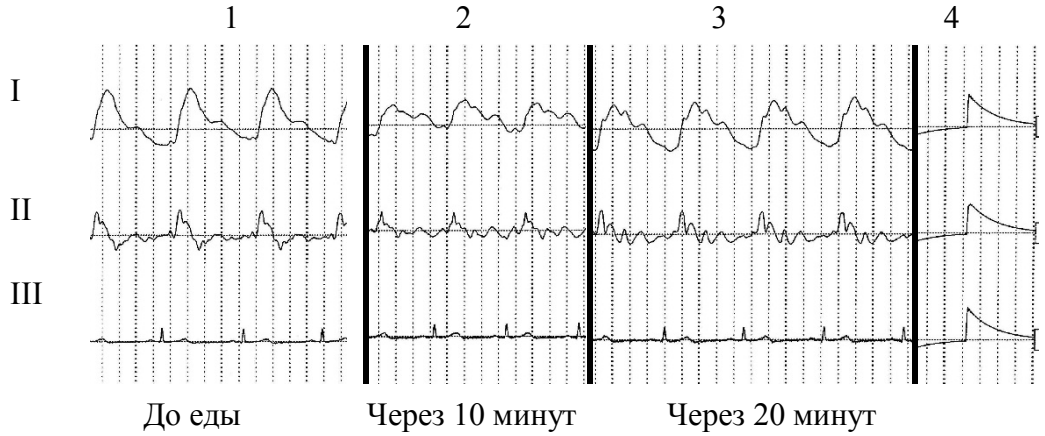

Рис. 5. Реоартериогастрография у здорового мужчины 22 лет до и после еды. Фазовая тоническая реакция артерий желудка: I – основная кривая; II – дифференциальная кривая; III – ЭКГ; 1 исходная РАГГ; 2 через 10 мин после еды; 3 через 20 мин после еды; 4 калибровочный децион

Во всяком случае представляется очевидным, что применение реоартериогастрографии в клинических исследованиях потребует дополнительного уточнения и обоснования ее конкретной методологии, соответствующей целям работы с использованием не только статических, но и динамических ее показателей.

Выводы

Предложенный новый метод реографического исследования желудочного кровообращения – реоартериогастрография, основанный на новом принципе реографии –

реоартериоорганографии, является достоверным, неинвазивным, технически простым и неограниченным во времени способом регистрации относительных пульсовых колебаний кровенаполнения артериального бассейна желудка. Проведенные нами наблюдения позволяют рекомендовать этот метод для клинического использования.

Список литературы

1. Белобородова Э.Н. Реография желудка. – Томск, 1989.
2. Гавровская Л.К. Физиологическое значение гастродуоденального кровотока и возможности его фармакорегуляции / Л.К. Гавровская, В.М. Седов, Е.Н. Харчевникова, В.П. Морозов // Вестник Российской академии медицинских наук. – 1992. – № 8. – С. 52–56.
3. Гервазиев В.Б., Михайлов А.Г. Способ реоартериогастрографии : Пат. 2316998 Российская Федерация, МПК A61B 5/0295 (2006.01); заявитель и патентообладатель Алтайский государственный медицинский университет (RU). – № 2006104233/14 ; заявл. 13.02.2006 ; опубл. 20/02/08. – Бюл. № 5.
4. Гервазиев В.Б., Михайлов А.Г. Реоаортосистолография – метод оценки и мониторинга центральной гемодинамики // Кардиология и сердечно-сосудистая хирургия. – 2010. – № 6. – С. 22–30.
5. Далгат Д.М. Лапароскопическая органная реография в диагностике нарушений висцерального кровообращения / Д.М. Далгат, Р.Т. Меджидов, Ю.Я. Куликов, С.А. Атурбеков // Вестник хирургии. – 1988. – № 10. – С. 106–108.
6. Каро К. Механика кровообращения / К. Каро, Т. Педли, Р. Шроттер, У. Сид. – М. : Мир, 1981. – Т. II. – Гл. 7. – С. 12.
7. Ронкин М.А. Реография // Большая медицинская энциклопедия / М.А. Ронкин, Ю.Т. Пушкарь, В.М. Большов. – 3-е изд. – М., 1984. – Т. 22. – С. 545–554.
8. Хаулике И. Вегетативная нервная система. – Бухарест : Медицинское издательство, 1978. – С. 215–243.
9. Dobronte Z., Varro V. Gastric blood flow and acid secretion: problems of the methodology and regulatory mechanisms // Scand. J. Gastroenterology suppl. – 1998. - 228:21:-30, review.
10. Lunde O.C., Kvernebo K., Larsen S. Evaluation of endoscopic lazer Doppler flowmetry for measurement of human gastric blood flow. Methodologic aspects // Scandinavian Journal of Gastroenterology. – 1998. – Nov:23(9):1072-8.