УДК 616-001.4-002.3]-089:546.573

ЦИТОЛОГИЧЕСКАЯ КАРТИНА РАНЕВОЙ ПОВЕРХНОСТИ ПРИ ЭКСПЕРИМЕНТАЛЬНОМ ЛЕЧЕНИИ ГНОЙНЫХ РАН КОЛЛОИДНЫМ АНТИСЕПТИЧЕСКИМ СРЕДСТВОМ

Малышко В.В.[1], Федосов С.Р.[2], Савченко Ю.П.[1]

[1]ФГБОУ ВО «Кубанский государственный медицинский университет» Министерства здравоохранения Российской Федерации, Краснодар, e-mail: intro-2@rambler.ru;
[2]Государственного бюджетного учреждения здравоохранения «Научно-исследовательский институт – Краевая клиническая больница №1 им. проф. С.В. Очаповского» Министерства здравоохранения Краснодарского края, Краснодар, e-mail: sergey_fedosov@mail.ru

Было проведено сравнительное исследование влияния растворов разработанных нанокластерных частиц серебра на течение раневого процесса экспериментальной модели поверхностной гнойной раны у кроликов. В качестве контроля был использован содержащий наночастицы серебра коммерческий препарат и применение мазевой повязки (мазь «Левомеколь»). Для оценки цитологических показателей раневой поверхности был использован метод биопсии раны по М.Ф. Камаеву. На основании клинических данных и оценки клеточного состава полученных цитограмм было выявлено ускорение смены фаз раневого процесса, а также ускорение заживления модели поверхностной гнойной раны под действием растворов разработанных нанокластеров серебра по сравнению с коммерческим препаратом наночастиц серебра и мазевой повязки («Левомеколь») на 4,4 суток и 1,9 суток соответственно.

Ключевые слова: нанокластеры серебра, нейтрофильные лейкоциты, фибробласты, гнойная рана.

CYTOLOGICAL PICTURE OF THE WOUND SURFACE IN EXPERIMENTAL TREATMENT OF PURULENT WOUNDS COLLOIDAL ANTISEPTIC

Malyshko V.V.[1], Fedosov S.R.[2], Savchenko Ju.P.[1]

[1]FSBEI HPE KSMU of the Healthcare Ministry of Russia, Krasnodar, e-mail:Intro-2@rambler.ru;
[2]Regional Clinical Hospital №1named after professor S.V. Ochapovsky, Krasnodar, e-mail: sergey_fedosov@mail.ru

It was a comparative study of the influence of solutions developed nanocluster particles of silver on the wound process experimental model of superficial purulent wounds in rabbits. As a control was used containing silver nanoparticles commercial preparation and application of the ointment bandages ("Levomekol" ointment). To evaluate the performance of cytologic method of wound surface wound biopsy has been used by M.F. Kamaev. Based on clinical data and evaluation of cell composition derived cytograms were detected acceleration of wound healing phase shift, as well as the acceleration of the healing model of the surface of purulent wounds under the influence of solutions developed nanoclusters of silver as compared to the commercially available silver nanoparticle and bandages ("Levomekol") 4.4 days and 1.9 days, respectively.

Keywords: nanoclusters of silver, neutrophilic leukocytes, fibroblasts, purulent wounds.

В настоящее время композиции, содержащие различные формы серебра, все более активно внедряются в общехирургическую практику и применяются в виде повязок, мазей, гелей, растворов [3,6]. Интерес к таким препаратам, как к антисептическим агентам, объясняется высокой бактерицидной активностью нанокластеров серебра [13], сравнительно низкой токсичностью и избирательной активностью в отношении, преимущественно, патогенной микрофлоры [5]. В то же время результаты некоторых исследований не позволяют говорить об абсолютной безопасности имеющихся форм рассматриваемых препаратов [16] и демонстрируют их склонность к коагуляции под действием кислорода воздуха [8]. Это стимулирует дальнейший поиск новых форм нанокластеров серебра, устойчивых к воздействию неблагоприятных факторов внешней среды и обладающих

высокой эффективностью при местном применении. Для достижения такого результата было разработано устройство [2], позволяющее получить гомогенные и стабильные при хранении коллоидные растворы [4] нанокластеров серебра с достаточной высокой антисептической активностью.

Цель работы

Оценка течения раневого процесса путем сравнительного анализа клеточного состава поверхностного слоя гнойных ран при их лечении новой формой нанокластерного серебра в условиях моделирования гнойной раны у лабораторных животных.

Материалы и методы

Объектом исследования послужили 30 кроликов-самцов массой 2,6–2,7 кг, которые были разделены на 3 группы: группа «К», в которой для лечения формируемых гнойных ран применялась мазь «Левомеколь», (n=10); группа «С», в которой использовался 5 % препарат «Аргогель», (n=10); группа «О» которой выполнялось лечение раствором нанокластерных частиц серебра в концентрации 0,06 %, (n=10). В раствор нанокластеров серебра был добавлен желатин до концентрации 0,9 % для достижения гелеобразной консистенции.

Модель гнойной раны создавали путем предварительного формирования абсцесса согласно методике [1], предусматривающей послойное рассечение кожи, подкожной клетчатки, пояснично-спинной и поверхностной фасции, собственной фасции мышцы выпрямителя спины с внесением в рану марлевого шарика, содержащего суточную культуру штамма St. aureus в концентрации 10^3/мл-10^8/мли последующим ушиванием раны кисетным швом. На 3 сутки с момента имплантации марлевого шарика снимали швы, удаляли инородное тело и санировали полость сформировавшегося абсцесса. Для обезболивания использовалась комбинация препаратов «Ксилазин» 2 % в дозировке 0,1 мл/кг и «Золетил 100» в дозировке 10 мг/кг.

Оценку цитологических показателей раневой поверхности проводили на основе метода поверхностной биопсии по М.Ф. Камаеву [7] на 1, 4, 8, 12, 14 сутки с момента вскрытия формируемого абсцесса. В дальнейшем производилась окраска цитограмм по Романовскому – Гимза. Клеточный состав выражался в процентах, для чего выполнялся подсчет от 100 до 200 клеток на различных участках цитограммы.

Лабораторные животные содержались в условиях вивария ФГБОУ ВО КубГМУ Минздрава России со свободным доступом к воде и получали стандартный рацион питания. Экспериментальную работу осуществляли в соответствии с «Правилами проведения работ с использованием экспериментальных животных» (Приказ МЗ СССР № 755 от 12.08.1987 г.), Федеральным Законом РФ «О защите животных от жестокого обращения» от 01.01.1997 г.

Статистическая обработка результатов исследования производилась при помощи системы статистического анализа R (R Development Core Team, 2008), использовался метод сравнения гипотез по критерию Манна – Уитни, достоверными были приняты отличия при вероятности возможной ошибки менее 0,05. Результаты приведены в виде среднего арифметического (M) и ошибки среднего арифметического (m).

Результаты и обсуждения

Цитограммы, полученные на 1 сутки проведения эксперимента, характеризовались большим количеством клеточных элементов, представленных преимущественно нейтрофильными лейкоцитами (граф. 1), отмечались единичные фибробласты (граф. 2). Различий между группами в этот период отмечено не было.

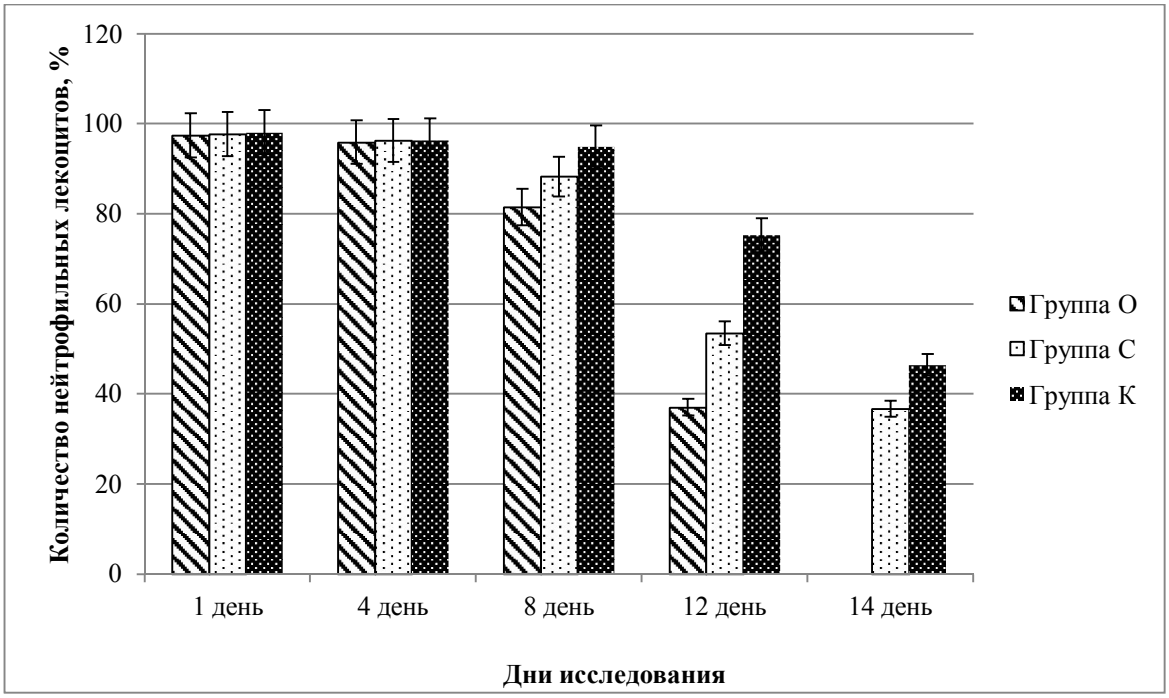

График 1. Динамика количества нейтрофильных лейкоцитов (M±m)

На 4 сутки клинически продолжалась гнойно-некротическая фаза раневого процесса, по сравнению с 1 сутками количество нейтрофильных лейкоцитов в цитограммах практически не изменилось. Количество фибробластов в этот период несколько возросло, но значительного увеличения числа этих клеток отмечено не было.

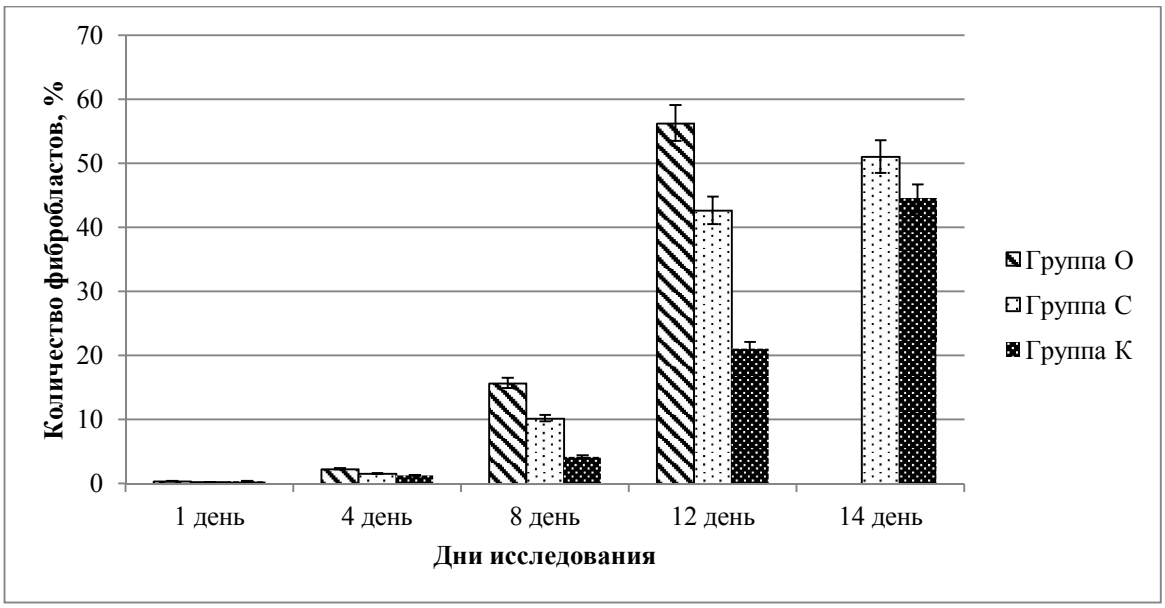

График 2. Динамика количества фибробластов (M±m)

На 8 день клинически наблюдалось очищение ран от некротических масс во всех исследуемых группах, отделяемое их ран оставалось преимущественно гнойным. В группах «С» и «О» отмечалось появление небольшого количества грануляций, в группе «К» подобные изменения наблюдались только в 1 случае из 10. В цитограммах, по сравнению с 4 сутками, было отмечено снижение количества нейтрофилов в группе «К» (на 1,5 %), в группе «О» (на 15 %), в группе «С» (на 8 %), достоверные отличия ($p<0,01$), по сравнению с результатами предыдущего измерения, были отмечены только в двух последних группах исследования.

Количество фибробластов с момента предыдущего измерения изменилось следующим образом: в группе «О» наблюдалось увеличение числа этих клеток в 6,8 раза, в группе «С» в 6,3 раза и в группе «К» в 3,2 раза. Наблюдаемые отличия обладали достоверностью ($p<0,01$) во всех 3 исследуемых группах.

При сравнении групп между собой количество нейтрофилов в группе «К» достоверно превышало показатели группы «С» на 7,4 % и группы «О» на 16,4 %. Количество фибробластов в группе «О» более чем в 1,5 раза превышало аналогичный показатель группы «С» и более чем в 3 раза результаты измерения в группе «К».

Таким образом, наблюдаемые на 4 сутки эксперимента отличия между группами не только сохранялись, но и возрастали, достигая уровня статистической достоверности. Число фибробластов при этом демонстрировало намного более выраженную динамику по сравнению с количеством нейтрофильных лейкоцитов. Это связано не только с воздействием на модель гнойной раны применяемых в исследовании антисептических средств, но и с малым количеством клеток, полученных во время предыдущего периода исследования.

Сохраняющееся большое количество нейтрофилов не позволяет говорить о прекращении гнойно-воспалительного процесса, но наблюдаемое в то же время снижение числа этих клеток в группах «О» и «С», наряду с увеличением количества фибробластов и клиническими изменениями в этот период, свидетельствует о частичной смене фазы раневого процесса в этих группах. В группе «К» подобные изменения наблюдались только в 1 случае, количество нейтрофилов, в среднем, превышает 90 % от всего клеточного состава цитограммы, число фибробластов сравнительно невелико, что позволяет говорить о задержке ран в гнойно-некротической фазе раневого процесса.

На 11 сутки исследования в цитограммах в целом общее количество клеточных элементов заметно снизилось. В группе «К» наблюдался 1 случай заживления, сопровождающийся сменой характера экссудата на серозный с последующим формированием на поверхности раны плотного, не снимающегося во время выполнения перевязки струпа. На 12 сутки подобная картина была отмечена еще в 4 случаях. В группе «О» на 12 сутки заживление раны наблюдалось уже в 7 случаях из 10, в оставшихся ранах было отмечено большое количество грануляций и появление по краям раны легко снимающегося при перевязке струпа. В группе «С», несмотря на смену характера экссудата, образования струпа отмечено не было.

Определение клеточного состава раневой поверхности на 12 сутки выявило в группе «О» снижение количества нейтрофилов в 2,2 раза и повышение количества фибробластов в 3,5 раза. В группе «С» за тот же период число нейтрофильных лейкоцитов снизилось на 37,3 %, количество фибробластов возросло в 4,1 раза, в группе «К» число нейтрофилов снизилось на 20,6 %, количество фибробластов возросло практически в 5 раз.

Существенное увеличение числа фибробластов в цитограммах разных групп связано с естественными процессами заживления гнойной раны. Сохраняющееся большое количество нейтрофилов в группе «К» отражает продолжающийся процесс воспаления [12], но к 12 суткам в этой группе уже был отмечен 1 случай заживления раны. Наименьшим количеством нейтрофилов характеризовалась группа «О», что, в совокупности с заживлением большей части ран в этой группе, позволяет говорить об эффективности применяемых нанокластеров серебра. В группе «С», несмотря на наблюдавшееся значительное увеличение количества фибробластов и выраженное снижение количества нейтрофильных лейкоцитов, случаев заживления ран отмечено не было.

К 14 суткам эксперимента наблюдалось заживление всех ран в группе «О». У 5 из 7 животных этой группы в связи с полной эпителизацией раневой поверхности произошло отторжение сформированного ранее струпа.

В группе «К», при наличии серозно-гнойного экссудата, образование плотного струпа было отмечено у 7 животных из 10, на 14 суткам случаев отторжения струпа у животных этой группы не наблюдалось. В группе «С» к 14 суткам в ранах отмечалось большое количество сравнительно крупных грануляций, имело место формирование легко снимающегося тонкого струпа, легко удаляемого во время выполнения перевязок.

В цитограммах еще более снизилось количество клеточного компонента. По сравнению с предыдущим измерением количество нейтрофильных лейкоцитов в группе «К» снизилось на 32,2 % и в группе «С» на 24,2 %, количество фибробластов возросло в группе «К» в 2,1 раза, в группе «С» на 39,5 %.

При сравнении количества клеточных элементов цитограмм между группами на 14 исследования было выявлено, что в группе «К» незначительно преобладали нейтрофилы, превышая аналогичный показатель группы «С» на 26,7 %. В группе «С» наблюдалось преобладание фибробластов, где этот показатель превышал результаты измерения в группе «К» на 14,8 %. Несмотря на значительное количество фибробластов и небольшое, по сравнению с группой «К», количество нейтрофильных лейкоцитов, в цитограммах группы «С» мы наблюдали задержку перехода ран в фазу эпителизации. Это могло быть связано с нарушением процессов регенерации [10], в том числе за счет развития окислительного стресса на местном уровне [9, 11, 14, 15]. Также необходимо отметить возникновение в группе «С» осложнения – повторного нагноения раны с развитием обширной флегмоны, что привело к необходимости выполнения эвтаназии лабораторного животного.

Окончательное заживление оставшихся экспериментальных ран произошло на 16 сутки проведения исследования (таблица).

Течение раневого процесса при лечении экспериментальных гнойных ран раствором нанокластерных частиц серебра (M±m)

Группа	Время заживления раны, сут.	Повторное нагноение раны, n случаев
Группа«К»	12,9±1,3	0
Группа«С»	15,4±0,5	1
Группа«О»	11±1,6$^{\#\,\#\#}$	0

Примечание: $^{\#}$ – $p<0,05$ по сравнению с группой «К», $^{\#\#}$ – $p<0,05$ по сравнению с группой «С».

Выводы

Под действием разработанных наночастиц серебра отмечено благоприятное течение раневого процесса, что подтверждается достоверным ($p<0,05$) ускорением нарастания

количества фибробластов и снижения количества нейтрофильных лейкоцитов по сравнению с применением мазевой повязки и коммерческого препарата наночастиц серебра.

Список литературы

1. Басов А.А., Быков И.М., Федосов С.Р., Малышко В.В. Способ хирургического моделирования окислительного стресса у лабораторных животных // Патент России № 2455703. 2012. Бюл. № 19.
2. Басов А.А., Малышко В.В., Федосов С.Р., Савченко Ю.П., Власов Р.В., Чернобай К.Н. Устройство для получения наночастиц серебра // Патент России № 150504.2014. Бюл. № 5.
3. Булыга Л.А. Изучение ранозаживляющего действия гелей с наночастицами серебра у животных с гнойными ранами // Вестник фармации. – 2015. – № 2 (68). – С. 62-68.
4. Власов Р.В. Оптимизация физико-химических условий, используемых для получения наночастиц серебра // Фундаментальные исследования. – 2015. – № 2-7. – С. 1397-1400.
5. Джимак С.С. Оптимизация физико-химических условий для получения наночастиц серебра и оценка биологических эффектов синтезированных коллоидных растворов // Российские нанотехнологии. – 2016. – Т. 11, № 11-12. – С. 126-131.
6. Звягинцева Т.В., Гринь В.В., Мироненко С.И. Противовоспалительная активность мазей, содержащих наночастицы серебра, при ультрафиолетовом облучении кожи морских свинок // Международный журнал прикладных и фундаментальных исследований. – 2013. – № 10-2. – С. 258.
7. Камаев М.Ф. Инфицированная рана и ее лечение. – М.: Медицина, 1970. – 159 с.
8. Михиенкова А.И., Муха Ю.П. Наночастицы серебра: характеристика и стабильность антимикробного действия коллоидных растворов // Environment&health. – 2011. – № 1. – С. 55-59.
9. Павлюченко И.И. Интегральные методы оценки уровня эндогенной интоксикации и перекисного окисления биомолекул при острых и хронических заболеваниях // Аллергология и иммунология. – 2004. – Т. 5, № 4. – С. 551-555.
10. Павлюченко И.И. Изменение активности ферментов антирадикальной защиты как прогностический критерий развития и прогрессирования сахарного диабета // International Journal on Immunorehabilitation. – 2004. – Т. 6, № 1. – С. 14-19.
11. Павлюченко И.И. Комплексная оценка состояния системы про-антиоксиданты в различных биологических средах у хирургических больных с гнойно-септическими осложнениями // Успехи современного естествознания. – 2006. – № 6. – С. 82-83.

12. Петросян Э.А. Фагоцитарная активность нейтрофильных гранулоцитов при экспериментальном желчном перитоните // Экспериментальная и клиническая гастроэнтерология. – 2011. – № 6. – С. 64-67.

13. Станишевская И.Е. Наночастицы серебра: получение и применение в медицинских целях // Разработка и регистрация лекарственных средств. – 2016. – № 1 (14). – С. 66-69.

14. Basov A.A., Akopova V.A., Bykov I.M. Changing the parameters of prooxidant-antioxidant system in blood and oral fluid of patients with ischemic heart disease and type 2 diabetes mellitus// International Journal on Immunorehabilitation. – 2013. – Vol. 15, № 2. – P. 84-86.

15. Bykova N. Non-invasive monitoring for local immune and antioxidant resistance in patients with ischemic heart disease and type 2 diabetes // Medical news of North Caucasus. – 2016. – Vol. 11, № 2. – P. 147-149.

16. Han J.W. Oxidative stress mediated cytotoxicity of biologically synthesized silver nanoparticles in human lung epithelial adenocarcinoma cell line // Nanoscale Res Lett. – 2014. – Vol. 9 (1). – P. 459.