УДК 617.3

КЛИНИКО-АНАТОМИЧЕСКОЕ ОБОСНОВАНИЕ КОНСТРУИРОВАНИЯ ПРОМЕЖУТОЧНОЙ ЧАСТИ МОСТОВИДНЫХ ПРОТЕЗОВ

[1]Жулев Е.Н., [1]Горячева И.П., [1]Брагина О.М.

[1]ГБОУ ВПО «Нижегородская Государственная Медицинская Академия Минздрава России», Нижний Новгород, Россия (603005, Нижний Новгород, ул. Минина, 10/1), e-mail: stomfpkv@mail.ru

Описаны методики лечения больных с включенными дефектами зубных рядов мостовидными протезами с использованием экспертной системы. Отмечено, что разработанная методика протезирования позволяет максимально снизить негативное влияние промежуточной части мостовидных протезов на ткани протезного ложа. Впервые выделены основные 6 типов скатов беззубого альвеолярного отростка верхней челюсти и альвеолярной части нижней челюсти (конический, отвесный, грушевидный, бочкообразный, волнистый, несформированный) и 4 типа вершин (закругленная, остроконечная, двойная, волнистая притупленная). Представлены результаты клинического обследования пациентов контрольной группы с интактными зубными рядами и пациентов основной группы, с включенными дефектами зубных рядов, основанные на принципах доказательной медицины и законченности диагностики. Сделан акцент на особенностях конструирования промежуточной части мостовидных протезов при различной форме альвеолярного отростка и альвеолярной части.

Ключевые слова: мостовидные протезы, промежуточная часть.

CLINICO-ANATOMIC SUBSTANTIATION OF DESIGNING OF THE INTERMEDIATE PART OF THE DENTAL BRIDGES

[1]Zhulev E.N., [1]Goryacheva I.P., [1]Bragina O.M.

[1]Nizhniy Novgorod State Medical Academy, Nizhny Novgorod, Russia (603005, Nizhny Novgorod, street Minina, 10/1), e-mail: stomfpkv@mail.ru

There are the descriptions of methods of treatment for a dentition defect using dental bridges with the expert system. It is noted that the developed prosthetics technique allows to minimize negative effect of the intermediate part of the dental bridges on the tissue prosthetic bed. For the first time identified the main types of rays 6 toothless alveolar process of the maxilla and alveolar part of the mandible (conical, vertical, pear-shaped, barrel-shaped, wavy, unformed) and 4 types of tops (rounded, pointed, double, wavy obtuse). The results of the clinical examination of the patients are shown. The patients are of the control group with an intact dentition and of the main group with a dentition defect. The results are based on the evidence-based medicine and the completeness diagnostics. The accent is made on the features of designing of the intermediate part of the dental bridges considering different forms of the alveolar bone and the alveolar part.

Keywords: dental bridge, intermediate part.

Обследованы 50 человек с ортогнатическим прикусом и 60 с включенными дефектами зубных рядов. Из 60 обследованных пациентов 50 было проведено ортопедическое лечение мостовидными протезами с использованием экспертной системы. Установлено, что разработанная методика протезирования позволяет максимально снизить негативное влияние промежуточной части мостовидных протезов на ткани протезного ложа.

Частичная потеря зубов наблюдается в среднем у 55% пациентов и приводит к потере ательной эффективности более чем на 50% [1]. При этом в патологический процесс вовлекается большинство органов челюстно-лицевой системы [2]. Кроме того, периапикальные воспаления, выраженный маргинальный пародонтит или травмы часто усугубляют серьезные локальные деформации альвеолярного гребня, особенно после

удаления имплантата при неудовлетворительной остеоинтеграции. Все это затрудняет в последующем конструирование тела мостовидного протеза.

Известны различные варианты конструирования тела мостовидного протеза [5, 6]. Если при конструировании промежуточной части мостовидного протеза в области боковых зубов учитываются, прежде всего, функциональные и гигиенические аспекты, то для переднего участка основными критериями являются эстетические требования. Замещение отсутствующего зуба в этой области почти всегда предполагает одновременное восстановление естественной формы альвеолярного гребня [8]. При этом используются в основном ортопедические методы [7]. Таким образом, проблема конструирования промежуточной части мостовидного протеза при разных клинических условиях по-прежнему остается актуальной.

Целью исследования явилась разработка методики конструирования промежуточной части мостовидных протезов с использованием экспертной системы.

Материал и методы. Для решения поставленных задач нами были отобраны 50 человек в возрасте от 18 до 36 лет (контрольная группа) с интактными зубными рядами с ортогнатическим прикусом и 60 пациентов основной группы в возрасте от 18 до 52 лет с включенными дефектами зубных рядов в передних и боковых отделах челюстей, нуждавшихся в протезировании несъемными протезами, из них 24 пациента обследованы в течении 1 месяца после удаления зубов. Анализу были подвергнуты 165 случаев отсутствия зубов, удаление которых проведено в период 1-3 года до настоящего обследования. Из 60 обследованных пациентов 50 было проведено ортопедическое лечение мостовидными протезами. Отбор происходил по следующим критериям: отсутствие заболеваний сердечно-сосудистой и эндокринной систем, отсутствие патологии со стороны слизистой оболочки полости рта и заболеваний пародонта, КПУ не более 10 с отсутствием компонента К.

Обследование включало в себя: клинический осмотр с последующей записью данных в разработанной карте обследования больных с частичной потерей зубов, изучение диагностических моделей челюстей с помощью трехмерного сканирования с использованием 3D сканера PICZA “PIX-4” фирмы «Roland DG Corporation» с компьютерной обработкой результатов исследований по специально разработанной программе анализа трехмерных изображений, которая позволяет проводить расчет параметров зубов, альвеолярного отростка и альвеолярной части; рентгенологический метод; метод лазерной допплеровской флоуметрии для изучения микроциркуляции в тканях десны в области промежуточной части мостовидных протезов при интактных зубных рядах, до и после протезирования. В работе использована статистическая оценка характеристик параметров в пакете программ R 2.7.

Результаты и обсуждение. При обследовании 60 пациентов основной группы дефекты зубных рядов чаще всего наблюдались в боковых отделах челюстей – 94, тогда как включенных в переднем отделе было – 5 и комбинированных – 6. При оценке степени атрофии альвеолярного отростка и альвеолярной части челюстей выявлено, что у большинства пациентов она была умеренной (в области 90 отсутствующих зубов), в меньшем количестве – легкой (в области 25 отсутствующих зубов), тогда как у 54 отсутствующих зубов весьма выраженной. По классификации J.S. Seibert (1983) [9] в большинстве случаев наблюдался третий класс (атрофия в щечно-язычном и апикально-корональном направлениях) – в области 100 отсутствующих зубов; второй класс (атрофия в апикально-корональном направлении с сохранением нормальной ширины) наблюдался в области 69 отсутствующих зубов. Клиническое обследование пациентов с включенными дефектами зубных рядов показало, что жевательный аппарат при небольших дефектах зубных рядов еще обладает достаточно выраженными компенсаторными возможностями.

Нами впервые выделены основные 6 типов скатов беззубого альвеолярного отростка верхней челюсти и альвеолярной части нижней челюсти (конический, отвесный, грушевидный, бочкообразный, волнистый, несформированный) (рис. 1) и 4 типа вершин (закругленная, остроконечная, двойная, волнистая притупленная) (рис. 2).

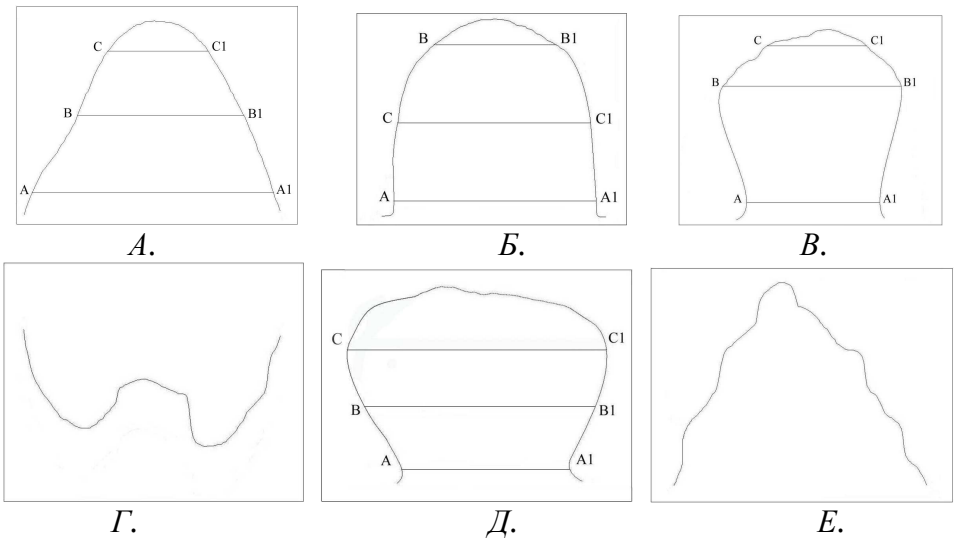

Рис. 1. Типы скатов альвеолярного отростка: А – конический, Б – отвесный, В – бочкообразный, Г – несформированный, Д – грушевидный, Е – волнистый

У большей части пациентов выявлен конический тип ската; в меньшей степени – грушевидный и волнистый скаты. Полученные результаты отличаются от результатов исследований Е.Л. Костиковой [3], которая выделила 4 типа альвеолярных отростков: конический, полуовальный, уплощенный с шириной горизонтальной части, равной диаметру шейки зуба, и уплощенный с площадкой больше диаметра шейки зуба.

А. Б. В. Г.

Рис. 2. Типы вершин альвеолярной части челюстей: А – закругленная, Б – остроконечная, В – волнистая притупленная, Г – двойная

На основании результатов проведенного ортопедического лечения больных с частичной потерей зубов мостовидными протезами, накопленного клинического опыта и данных изучения специальной литературы можно утверждать, что в боковых отделах зубного ряда верхней челюсти показана касательная форма промежуточной части мостовидного протеза при закругленной и остроконечной вершинах альвеолярного отростка. При этом нужно учитывать межальвеолярное расстояние: при большом межальвеолярном расстоянии и выраженной атрофии показана касательно-седловидная форма, при нормальном межальвеолярном расстоянии и умеренной атрофии показана касательная форма с расширенной язычной или небной поверхностью за счет увеличения размеров зубов, при малом межальвеолярном расстоянии и легкой атрофии показана касательная форма с суженной язычной или небной поверхностью (рис.3).

При волнистой притупленной и двойной вершинах, грушевидном, бочкообразном и волнистом скатах рекомендуется предварительная хирургическая коррекция формы альвеолярного отростка или альвеолярной части. Также хирургическое вмешательство необходимо, когда имеются узкие, щелевидные дефекты гребня альвеолярного отростка и альвеолярной части переднего и бокового отделов челюстей.

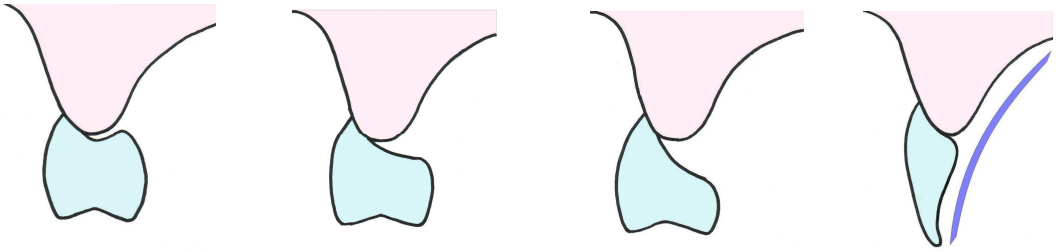

А. Б. В. Г.

Рис. 3. Формы промежуточной части мостовидного протеза: А - касательно-седловидная; Б - касательная с расширенной небной поверхностью; В - касательная с суженной небной поверхностью; Г - в области переднего отдела верхней челюсти

При конструировании промежуточной части мостовидных протезов в переднем отделе на верхней челюсти, как известно, показана касательная форма тела для поддержания хорошей эстетики. При этом касание должно быть легким, без заметного давления, а наклон небной поверхности промежуточной части мостовидного протеза устанавливается в соответствии с наклоном передней части свода неба. Для решения вопроса о моделировании, контактирующей со слизистой оболочкой поверхности учитывались индивидуальные

особенности формы альвеолярного отростка. Мы согласны с мнением В.М. Ларионова [4], рекомендующего создавать промежуток между телом протеза и слизистой оболочкой альвеолярного отростка в 0,3 мм, позволяющий избежать искажения звуков [с,з] (рис.3,Г). Полученные нами данные позволяют использовать в переднем отделе нижней челюсти касательно-седловидную форму, а в боковых отделах при дефектах более двух зубов – промежуточную часть с промывным пространством. Гигиенический зазор в 1,2-1,4 мм не вызывает осложнений после протезирования и позволяет добиться хорошего функционального и эстетического результата. При округлой форме можно располагать искусственные зубы седловидно, а при остроконечной форме альвеолярного гребня касательно. У пациентов с резкой атрофией альвеолярной части и истонченной слизистой оболочкой необходимо конструировать тело мостовидного протеза по промывному типу.

На основании данных лазерной допплеровской флоуметрии установлено, что происходит восстановление кровотока в слизистой оболочке в области промежуточной части мостовидных протезов после протезирования (таблица 1). Через 1 год у 42 пациентов, прошедших ортопедическое лечение, в среднем коэффициент вариации (kV) составил 28,92, что соответствует нормальным значениям показателя.

На основании изучения дентальных рентгенограмм через 1 год после фиксации мостовидных протезов периапикальных изменений в области опорных зубов не выявлено, периодонтальная щель не имела признаков деформации в сравнении с исходными рентгенологическими данными до протезирования.

Таблица 1

Статистические данные для среднего арифметического значения показателя микроциркуляции (m), среднеквадратического отклонения (σ) амплитуды колебаний кровотока от среднего арифметического ПМ, коэффициента вариации (kV) по группам: контрольной, после удаления, после протезирования

Группа обследования	Сегмент	Среднее m	Среднее sigma	Среднее kV	Количество	Процент уменьшения	Процент увеличения
контрольная	передний верхний	13,46	3,39	27,07	45		
	боковой верхний	12,47	3,15	27,97	45		
	передний нижний	12,31	2,82	28,72	44		
	боковой нижний	12,89	2,92	30,13	35		
	среднее значение			**28,72**			

после удаления	передний верхний	10,95	4,01	41,00	9		51,00
	передний нижний	12,19	3,79	36,59	4		27,00
	боковой нижний	11,41	3,57	34,61	11		14,80
	среднее значение			**37,40**			**30,22**
до протезирования	общая группа	14,08	3,63	**26,81**	50	**7,12**	
после протезирования	общая группа	13,89	3,96	**30,27**	50		**5,40**

Заключение. Применение экспертной системы, разработанной нами (свидетельство № 2008611892 от 16 апреля 2008 года), позволило наблюдать благоприятный исход ортопедического лечения мостовидными протезами при отсутствии изменений со стороны подлежащей слизистой оболочки в 96% случаях и способствует выбору оптимальной конструкции промежуточной части. Тщательное клинико-лабораторное конструирование промежуточной части мостовидных протезов позволяет максимально снизить их негативное влияние на ткани протезного ложа.

Список литературы

1. Демнер Л.М. Протезирование дефектов зубных рядов съемными протезами с балочной фиксацией: методические рекомендации (с правом переиздания местными органами здравоохранения) / Л.М. Демнер. – Н. Новгород, 1991. – 12 с.

2. Жулев Е.Н. Частичные съемные протезы (теория, клиника и лабораторная техника)./ Е.Н. Жулев.- Н. Новгород: Изд-во Нижегородской государственной медицинской академии, 2000.-428 с.

3. Костикова Е.Л. Пути оптимизации лечения больных с дефектами зубов и зубных рядов несъемными металлокерамическими конструкциями: Автореф. Дис. … канд. мед. наук. Омск 2004;18.

4. Ларионов В.М. Фонетические аспекты протезирования мостовидными протезами переднего отдела верхней челюсти: Автореф. Дис. … канд. мед. наук. М 2004;17.

5. Лебеденко И.Ю. Руководство по ортопедической стоматологии. Протезирование при отсутствии зубов/ И.Ю. Лебеденко. - М.: Мединформ, 2003.-400 с.
6. Стоматология / под ред. В.Н. Трезубова, С.Д. Арутюнова. – М.: Медицинская книга, 2003. – 580 с.
7. Dummer P.T. The upper anterior sectional denture / P. T. Dummer, J. Gidden // J. Prosthet. Dent. – 1979. – Vol. 41. – P. 146-152.
8. Ridge contour related to esthetics and function / C.H. Hawkins, J.D. Sterrett, H.J. Murphy, J. C. Thomas // J. Prosthet. Dent. – 1991. – Vol. 66. – P. 165-168.
9. Seibert, J.S. Reconstruction of deformed, partially endentulous ridges, using full thichness onlay grafts. Part 2 : Prosthetic periodontal interrelationships / J.S. Seibert // Compend. Contin. Educ. Dent. – 1983. – Vol. 4. – P. 549-562.

Рецензенты:

Казарина Л.Н. д.м.н., профессор зав. кафедрой пропедевтической стоматологии ГБОУ ВПО «Нижегородская Государственная Медицинская Академия Министерства здравоохранения Российской Федерации», г. Нижний Новгород;

Дурново Е.А. д.м.н., профессор зав. кафедрой хирургической стоматологии и челюстно-лицевой хирургии ГБОУ ВПО «Нижегородская Государственная Медицинская Академия Министерства здравоохранения Российской Федерации», г. Нижний Новгород.