УДК 619:611.831.91:636.5

ВНУТРИСТВОЛЬНАЯ АРХИТЕКТОНИКА ПРАВОГО И ЛЕВОГО УЧАСТКА СРЕДНЕЙ ТРЕТИ ШЕИ БЛУЖДАЮЩЕГО НЕРВА У ГУСЯ

Авдеев Д.Б.

ИВМиБ ФГБОУ ВПО «ОмГАУ им. П.А. Столыпина» (г. Омск, Институтская площадь, 1), adm@omgau.ru

Проводился ряд микроанатомических исследований с целью пополнения сведений о гистологии блуждающего нерва и с последующим практическим применением в том числе при написании соответствующих разделов учебных пособий. В статье представлена гистология правого и левого участка средней трети шеи блуждающего нерва у домашних птиц из отряда гусеобразные. При помощи окраски гематоксилин-эозином и окраски резорцин-фуксином по Вейгерту установлено, что блуждающий нерв у гуся горьковской породы, наряду с общими морфологическими закономерностями, имеет выраженные в разной степени видовые особенности. В том числе в статье представлены размеры поперечного сечения вагуса вместе с эпиневрием. Достоверно определяется, что левая ветвь в средней трети шеи вагуса у гуся отличается от правой ветви тем, что её периневрий эластических волокон содержит меньше, а в эпиневрии и в соединительной ткани, окружающей нерв, характеристика эластических волокон одинакова.

Ключевые слова: гусь, вагус, нервы, левая и правая средняя треть шеи.

VNUTRISTVOLNY ARCHITECTONICS OF THE RIGHT AND LEFT SITE OF A AVERAGE THIRD OF THE NECK OF THE WANDERING NERVE AT THE GOOSE

Avdeev D.B.

*IVMiB FGBOU VPO OmGAU it. The Item And. Stolypina(*Institutskaya square *1),* adm@omgau.ru

A number of microanatomic researches for the purpose of replenishment of data on histology of a wandering nerve and with the subsequent practical application was carried out including when writing appropriate sections of manuals. In article the histology of the right and left site of an average third of a neck of a wandering nerve at house birds from group the guseobrazny is presented. By means of coloring gematoksilin-eozin and colourings by rezortsin-fuchsin according to Veygert it is established that the wandering nerve at a goose of breed "Gorki" along with the general morphological regularities has the specific features expressed in different degree. Including in article the extent of cross-section section of vagus together with the epinevriy is presented. Authentically is defined that the left branch in an average third of a neck vagus at a goose differs from the right branch that its perinevriya of elastichesky fibers contains less, and in an epinevriya and in a connecting fabric surrounding a nerve, the characteristic of elastichesky fibers is identical.

Key words: goose, vagus, nerves, left and right average third of a neck.

Введение

Птицеводство в условиях рыночной экономики получило в последние годы большие перспективы для своего дальнейшего развития во многих регионах нашей страны и ближнего зарубежья. С учетом заинтересованности в птицеводстве и получении конкурентоспособной продукции при минимальных производственных затратах встает необходимость в обстоятельных знаниях биологии, морфологии и физиологии разводимых видов птиц.

Изучению архитектоники блуждающего нерва у животных посвящено немало работ отечественных и зарубежных исследователей [1–5]. Несмотря на эти сведения, гистология вагуса нервной системы изучена недостаточно полно.

Цель исследования

Детальное изучение микроанатомии блуждающего нерва у гуся домашнего в правой и левой средней трети шеи.

Материалы и методы

Объектами для проведения гистологического исследования служили тушки клинически здоровой птицы из отряда гусеобразные – гусь горьковской породы. С помощью окраски гематоксилин-эозином и окраски резорцин-фуксином по Вейгерту исследовано семь гусей.

Результаты исследования

В результате наших исследований у гуся горьковской породы выяснено, что блуждающий нерв правой ветви вагуса гуся в средней трети шеи локализуется медиально от яремной вены. При поперечном сечении какой-либо определенной формы не установлено. Но вагус всегда уплощен в латеромедиальном направлении. Длина правой ветви (дорсовентральное направление) на поперечном сечении в девять раз превышает ширину (латеромедиальное направление). В дорсальной части размер поперечного сечения вагуса вместе с эпиневрием достигает 858±1,30 мкм. В средней части этот показатель 589,7±1,63 мкм. Вентральная часть самая толстая, поэтому размер поперечного сечения здесь 962,95±1,04 мкм.

Периневрий по всему периметру тонкий. В дорсальной части его толщина с медиальной стороны вагуса составляет 6,14±0,21 мкм, а с латеральной 4,43±0,22 мкм. В средней трети шеи, на медиальной стороне 4,25±0,20 мкм, а на латеральной 4,45±0,15 мкм. В нижней трети шеи (вентральной трети) на медиальной стороне 10,22±0,33 мкм. Минимальная его толщина на латеральной стороне 2,1±0,07 мкм.

Эпиневрий, так же как и периневрий, по периметру блуждающего нерва имеет не одинаковую толщину и плотность. Наибольшая толщина эпиневрия регистрируется в дорсальной части – 168,2±1,24 мкм. На этом участке он построен из толстых грубых волокон. Соединительнотканные волокна строгого направления локализации не имеют. Среди клеток соединительной ткани преобладают фиброциты, то есть клетки с непрозрачными ядрами. Направление волокон соединительной ткани легко определяется по длине ядер клеток соединительной ткани. Более длинные ядра соответствуют участкам, где хорошо заметно направление волокна и направление оси ядра совпадает с направлением оси клетки. Волокон, ориентированных вдоль ствола вагуса, мало. В участках, где направление волокон определить сложно, ядра клеток имеют разные размеры и различную плотность. Большая часть волокон ориентирована косоциркулярно.

Между пучками волокон соединительной ткани эпиневрий в дорсальной части кровеносных сосудов не имеет.

Еще один участок с плотным эпиневрием находится на участке, ближайшем к яремной вене. Здесь в отличие от дорсального участка эпиневрий двухслойный (рис. 1).

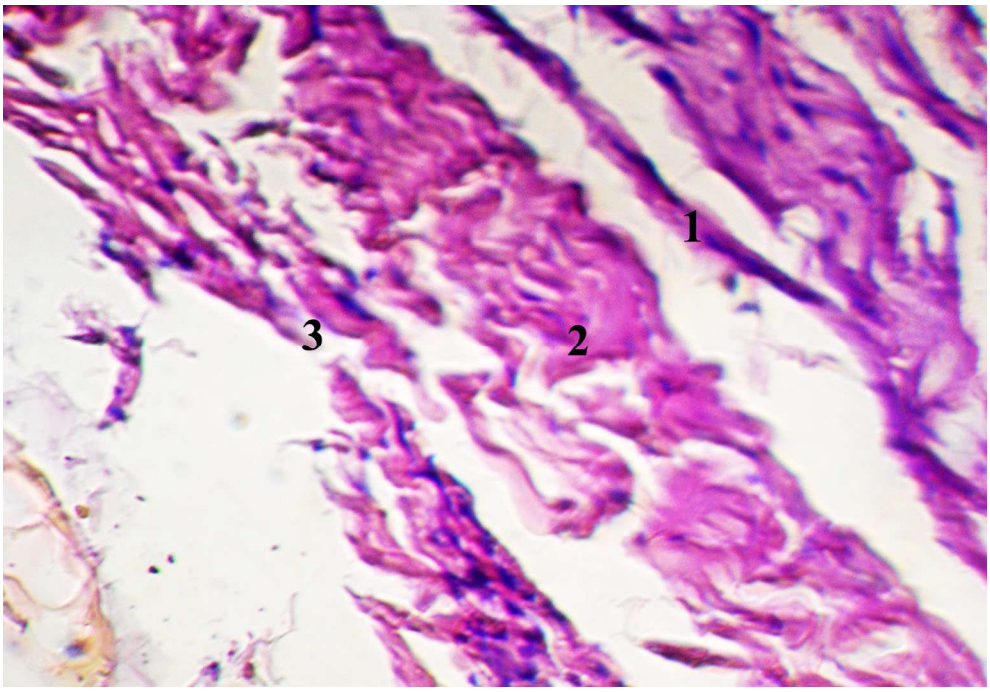

Рис. 1. Эпиневрий и периневрий правой ветви средней трети шеи вагуса гуся:
1 – периневрий; 2 – внутренний слой эпиневрия; 3 – наружный рыхлый слой эпиневрия.
Окраска гематоксилин-эозином, ув. х400.

Внутренний слой плотный и состоит из четких тонких зигзагообразных волокон. Наружный слой от внутреннего отделяется кровеносными капиллярами. Волокна, формирующие наружный слой эпиневрия, менее плотные, чем волокна внутреннего слоя. Большая часть волокон в наружном слое эпиневрия зигзагообразного рисунка не создает, поэтому участки, где волокна прямые и ориентированы циркулярно к вагусу, чередуются с участками, где положение волокон не упорядочено. Общая толщина внутреннего слоя эпиневрия составляет 102,03±1,09 мкм.

На вентромедиальной поверхности эпиневрий плотный однослойный. Различной толщины соединительнотканные волокна в этом участке четкие, имеют разную толщину и локализуются не упорядоченно. На фоне плотной структуры эпиневрия встречаются хорошо заметные лимфатические сосуды (рис. 2).

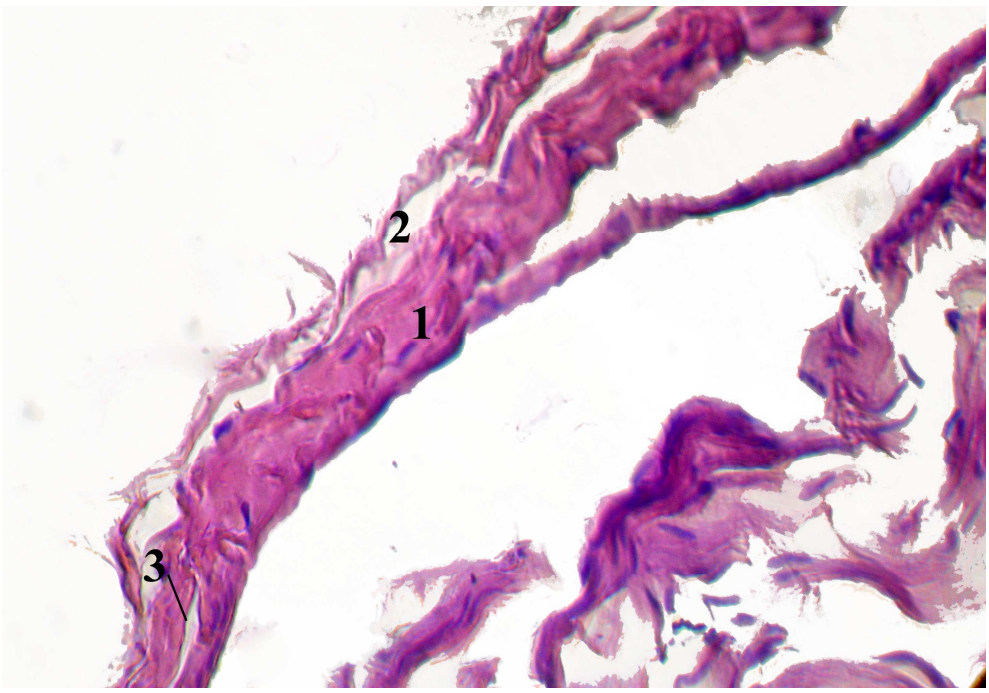

Рис. 2. Лимфатические сосуды в эпиневрии правой ветви средней трети шеи вагуса гуся: 1 – периневрий; 2 – эпиневрий; 3 – лимфатический сосуд. Окраска гематоксилин-эозином, ув. х400.

На всех других участках периметра вагуса эпиневрий рыхлый. От окружающей нерв рыхлой соединительной ткани отличается тем, что его волокна всегда более плотные и толстые, поэтому и окрашиваются более ярко. Толщина рыхлого эпиневрия непостоянна. Четкой периферийной границы установить невозможно, так как имеются волокна, характерные для эпиневрия, входящие в него вместе с кровеносными капиллярами из рыхлой соединительной ткани. Большая часть капилляров локализуется возле наружной поверхности эпиневрия.

В эпиневрии кровеносные сосуды встречаются только мелкие. Сосуды, которые можно дифференцировать на артерии и вены, локализуются за пределами наружной оболочки нерва и ориентированы преимущественно вдоль направления вагуса. Ближайшие к вагусу артерии локализуется в рыхлой соединительной ткани у вентральной поверхности нерва. Диаметр этих артерий вместе с адвентицией не превышает 70 мкм.

Рыхлая волокнистая структура эндоневрия между пучками нервных волокон видна лишь на отдельных участках. Эндоневрий между пучков нервных волокон тонкий рыхлый, поэтому при изготовлении гистопрепаратов более крупные пучки нервных волокон оказываются дистанцированными друг от друга, а более мелкие соседние пучки разделены щелевидными полостями, контуры и рельеф которых по форме строго соответствуют поверхностям пучков нервных волокон. Более четко это прослеживается в тех случаях, когда нервные волокна параллельны плоскости гистологического среза.

Смежные поверхности соседних пучков нервных волокон сопоставимы, то есть, если эти пучки приблизить друг к другу, окажется, что они плотно совместимы.

Ядра глиоцитов, находящиеся между пучками нервных волокон, неопределенной, иногда полигональной формы. В этом случае от ядра распространяются истончающиеся четкие тонкие тяжи, которые хорошо видны на слабо окрашенном фоне возле ядер глиоцитов или на фоне неокрашенной полоски, разделяющей пучки нервных волокон (рис. 3).

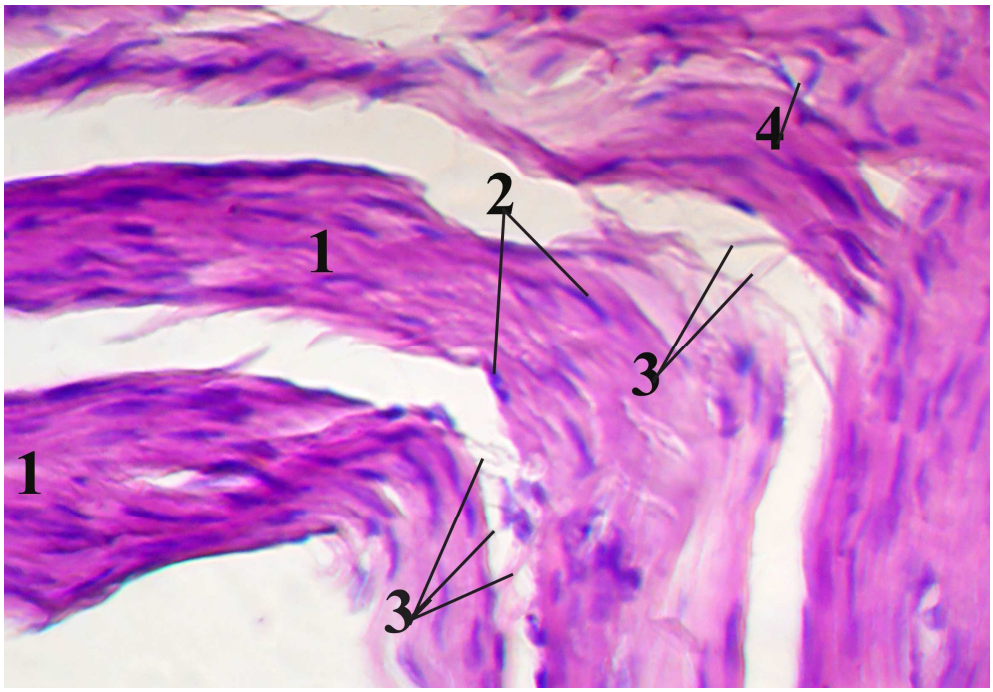

Рис. 3. Эндоневрий правой ветви средней трети шеи вагуса гуся:
1 – пучки нервных волокон; 2 – ядра глиоцитов; 3 – соединительнотканные волокна; 4 – кровеносный капилляр. Окраска гематоксилин-эозином, ув. х400.

Внутри пучков нервных волокон волокна эндоневрия обнаруживаются в виде нечетких тонких штрихов. Ядра глиоцитов внутри нервных пучков имеют различную толщину и плотность окраски, но в большей части нервных пучков форма ядер глиоцитов удлинена. Кровеносные капилляры в эндоневрии обнаруживаются между более крупных нервных пучков.

Левый ствол вагуса, так же как и правый, в средней трети шеи уплощен в латеромедиальном направлении. Как и у правого ствола, наиболее толстой является вентральная часть. Его ширина вместе с оболочками 663,57±1,12 мкм. В средней части толщина вместе с оболочками 459,68±0,84 мкм, а в дорсальной части 321,58±0,75 мкм. Если у левого ствола вагуса изогнута только его вентральная часть, то у правого подогнуты и вентральная, и дорсальная стороны. Поэтому на поперечном сечении правый ствол вагуса имеет форму русской буквы С, своей кривизной он обращен в сторону

пищевода, а верхними и нижними частями – в сторону яремной вены. По характеристикам плотности и толщины эпиневрий, периневрий и эндоневрий такие же, как и в правой средней трети шеи ствола вагуса. Так же как и у правого ствола вагуса, ближайшая к нему артерия локализуется возле его вентральной части.

Эластические волокна окраской по Вейгерту выявлены как в самом стволе, так и в его оболочках. Внутри нервных волокон эластические волокна не обнаружены. Внутри пучки нервных волокон разделяются между собой тонкими короткими плотными эластическими волокнами эндоневрия. Плотность эластических волокон между пучками нервных волокон такая же, как и внутри пучков. Периневрий содержит толстые нечеткие плотно располагающиеся эластические волокна. Поэтому по Вейгерту он окрашивается наиболее ярко. Эпиневрий тонких четких волокон не имеет, по интенсивности окраски совпадает с окраской нервных волокон. Рыхлая соединительная ткань, прилегающая к эпиневрию, окрашивается теневидно, волокнистой структуры не имеет (рис. 4).

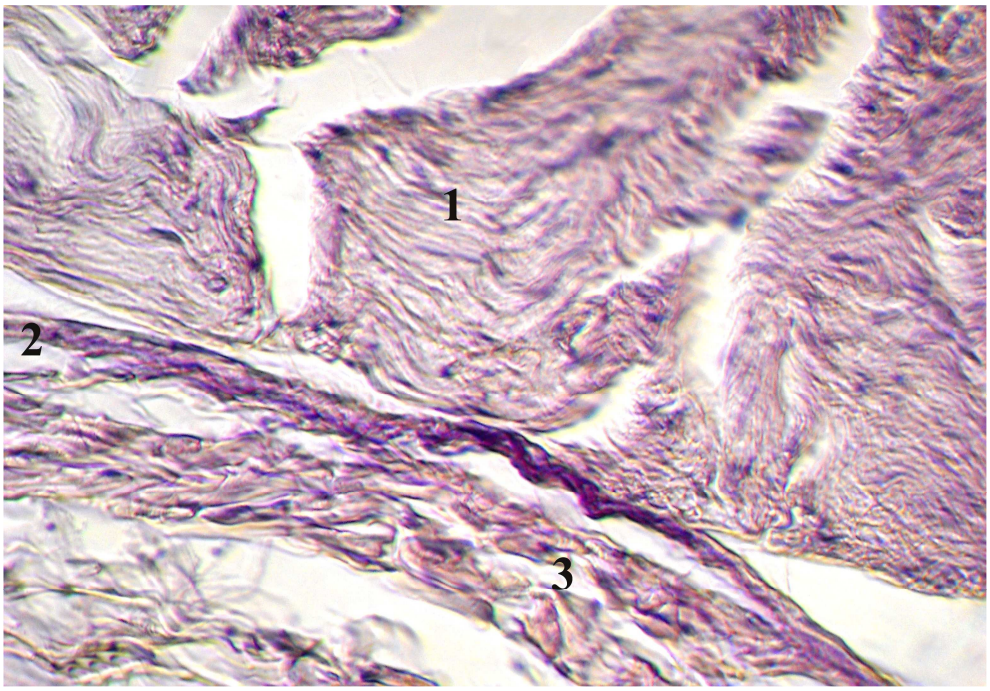

Рис. 4. Правый блуждающий нерв средней трети шеи у гуся:
1 – эластические волокна в эндоневрии; 2 – периневрий; 3 – эпиневрий.
Окраска резорцин-фуксином по Вейгерту, ув. х400.

Левая ветвь в средней трети шеи вагуса у гуся отличается от правой ветви тем, что её периневрий эластических волокон содержит меньше. В эпиневрии и в соединительной ткани, окружающей нерв, количество и характеристика эластических волокон одинаковы (рис. 5).

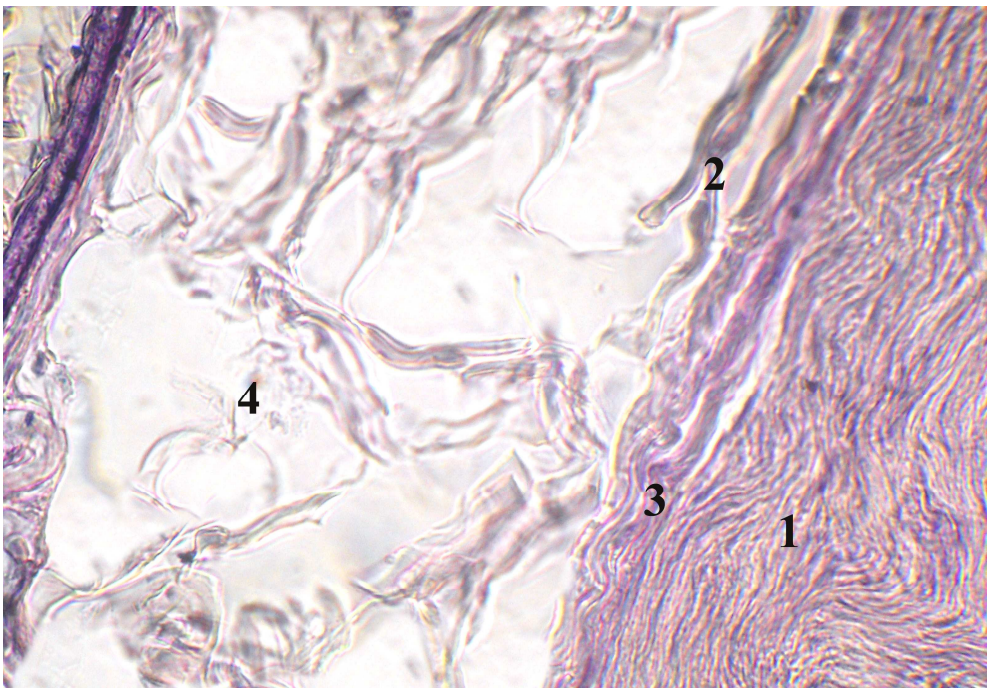

Рис. 5. Левый блуждающий нерв средней трети шеи у гуся:
1 – нервные волокна; 2 – эпиневрий; 3 – периневрий;
4 – рыхлая соединительная ткань; 5 – стенка артерии.
Окраска резорцин-фуксином по Вейгерту, ув. х400.

Выводы

Таким образом, проведя комплексное гистологическое исследование блуждающего нерва у птицы из отряда гусеобразные, можно сделать следующие выводы:

1) аналогичность структурной организации правой и левой средней трети стволов вагуса гуся объясняется аналогичностью и равностью (одинаковой долей) функций, выполняемых вагусом;

2) С-образная форма поперечного сечения левого блуждающего нерва средней трети шеи у гуся объясняется тем, что в начальном участке пищевод лежит над трахеей, затем ближе к входу в полость тела переходит на правую сторону и лежит справа от трахеи.

Список литературы

1. Анатомия домашних животных / под ред. А.И. Акаевского. – 4-е изд., испр. и допол. – М. : Колос, 1984. – 543 с.
2. Андреева Н.Г. Эволюционная морфология нервной системы позвоночных : учеб. пособие для вузов / Н.Г. Андреева, Д.К. Обухов. – СПб. : СПбУ, 1991. – 296 с.

3. Елисеев В.Г. Атлас микроскопического и ультрамикроскопического строения клеток, тканей и органов / В.Г. Елисеев, Ю.И. Афанасьев, Е.Ф. Котовский. – М. : Медицина, 1970. – 400 с.
4. Кузнецов С.Л. Атлас по цитологии, гистологии и эмбриологии / С.Л. Кузнецов, Н.Н. Мушкамбаров, В.Л. Горячкина. – М. : Медицинское информационное агентство, 2002. – 374 с.
5. Koch T. Lehrbuch der Veterinär-Anatomie. – Jena, 1965. – Bd. III. – P. 115–360.

Рецензенты

Мкртчан О.З., д.биол.н., зав. кафедрой ботаники, цитологии и генетики ОмГПУ, г. Омск.

Герунов В.И., д.вет.н., профессор кафедры анатомии, гистологии, физиологии и патологической анатомии ИВМиБ ФГБОУ ВПО «ОмГАУ им. П.А. Столыпина», г. Омск.