УДК 615.262.1

ИЗУЧЕНИЕ ВЛИЯНИЯ ВОДНЫХ ЭКСТРАКТОВ ТРАВ CYMBOPOGON PROXIMUS, CYPERUS ROTUNDUS, ACACIA NILOTICA, TRIGONELLA FOENUMGRAECUM НА ПРОЦЕССЫ РЕГЕНЕРАЦИИ ИНФИЦИРОВАННЫХ РАН КОЖИ БЕЛЫХ КРЫС СО СТЕРОИДНОЙ ГИПЕРГЛИКЕМИЕЙ

Инчина В.И.[1], Хуссейн М.А.[1], Коробков Д.М. [1]

[1]Национальный исследовательский Мордовский государственный университет, Саранск, e-mail: v.inchina@ya.ru

Сегодня сахарный диабет относится, пожалуй, к наиболее распространённой патологии, которая приводит к тяжёлых системным осложнениям. Фитотерапия является признанным методом лечения как в официальной, так и в народной медицине. Cymbopogon proximus, Acacia nilotica, Trigonella foenumgraecum и Cyperus rotundus обладают широким спектром фармакологических эффектов, среди них наиболее ценными являются антиатерогенный, антидиабетический, антианорексический, антиоксидантный, антиканцерогенный, гиполипидемический и противовоспалительные эффекты. В данной статье мы постарались изучить регенераторные процессы инфицированной раны при гипергликемии с применением лекарственных форм на основе растительного сырья Acacia nilotica, Cyperus rotundus, Trigonella foenumgraecum и Cymbopogon proximus. Экспериментально воспроизведена модель дексаметазон-индуцированной гипергликемии с последующим созданием раны и двукратным нанесением инфицированного Streptococcus epidermidis материала больного пациента со стрептодермией в область раны. В ходе исследования нами было установлено, что применение водных эмульсий, содержащих Acacia nilotica, Trigonella foenumgraecum, Cyperus rotundus и Cymbopogon proximus, оказывает положительное воздействие на дисметаболические нарушения, возникающие при экспериментальной дексаметазон-индуцированной гипергликемии (снижается активность печеночных трансаминаз, нормализуется уровень глюкозы в крови), происходит оптимизация состава периферической крови (повышается уровень эритроцитов и гемоглобина, нивелируется лейкопения). Подобные сдвиги создают благоприятный фон для течения репаративных процессов на фоне дексаметазон-индуцированного повреждения, ингибирующего течение регенераторных процессов.

Ключевые слова: экспериментальная дексаметазоновая гипергликемия, эмульсии Cymbopogon proximus, Cyperus rotundus, Acacia nilotica, Trigonella foenumgraecum.

STUDYING THE EFFECT OF WATER EXTRACTS OF CYMBOPOGON PROXIMUS, CYPERUS ROTUNDUS, ACACIA NILOTICA, TRIGONELLA FOENUMGRAECUM HERBALS ON THE PROCESS OF REGENERATION OF INFECTED RAS OF SKIN WHITE RATS WITH STEROID HYPERGLYCEMIA

Inchina V.I.[1], Hussein M.A.[1], Korobkov D.M. [1]

[1]National Research Mordovia State University, Saransk, e-mail: v.inchina@ya.ru

Today, diabetes is probably the most common pathology, which leads to severe systemic complications. Herbal medicine is a recognized method of treatment. Symbopogon proximus, Acacia nilotica, Trigonella foenumgraecum and Cyperus rotundus have a wide range of pharmacological effects, among which the most valuable are anti-atherogenic, anti-diabetic, anti-anorexic, anti-oxidant, anti-carcinogenic, lipid-lowering and anti-inflammatory effects. In this article, we investigated the regenerative processes inherent in hyperglycemia and medicinal forms based on vegetable raw materials. Acacia nilotica, Cyperus rotundus, Trigonella foenumgraecum and Cymbopogon proximus. An experimentally reproduced model of dexamethasone-induced hyperglycemia, followed by the creation of a wound and the double application of infected material from Streptococcus epidermidis in a patient with streptoderma in the wound area. As a result of research, we found that Acacia nilotica, Trigonella foenumgraecum, Cyperus rotundus and Cymbopogon proximus have a positive effect on dismetabolic disorders leading to experimental dexamethasone-induced hyperglycemia (the activity of hepatic transaminases decreases, the level of sugar in the blood is normalized), the optimization of the composition of the sugar content in the blood occurs, the body composition is optimized (the activity of hepatic transaminases decreases, the level of sugar content in the blood decreases) blood (increases the level of erythrocytes and hemoglobin, leukopenia is leveled). Such shifts create a favorable background for the occurrence of reparative processes against the background of dexamethasone-induced damage inhibiting the course of regenerative processes.

Keywords: Experimental dexamethasone hyperglycemia, emulsions Cymbopogon proximus, Cyperus rotundus, Acacia nilotica, Trigonella foenumgraecum.

Сегодня сахарный диабет относится, пожалуй, к наиболее распространённой патологии, которая приводит к тяжёлым системным осложнениям [1]. Высокие титры кортикостероидов инициируют каскад катаболических процессов, которые и влияют на дезактивацию процессов регенерации как эпителиальных тканей, так и раневых процессов [2]. Корректирующим фактором дисметаболических нарушений, вызванных сахарным диабетом, является направленная диета, причем наибольший положительный эффект достигается путем сочетания фармакологического и пищевого компонентов (гипохолестеринемический, антиоксидантный, гипогликемический, иммуномодулирующий эффекты) [3].

Фитотерапия является признанным методом лечения как в официальной, так и в народной медицине, интерес к данному методу воздействия нарастает в связи с меньшей токсичностью и большей приверженностью к использованию, особенно в странах с традиционно развитой народной медициной [4]. Cymbopogon proximus, Acacia nilotica, Trigonella foenumgraecum и Cyperus rotundus обладают широким спектром фармакологических эффектов [5], среди них наиболее ценными являются антиатерогенный, антидиабетический, антианорексический, антиоксидантный, антиканцерогенный, гиполипидемический и противовоспалительный эффекты [6].

В ходе исследования была сформирована цель – изучить регенераторные процессы инфицированной раны при гипергликемии применением лекарственных форм на основе растительного сырья Acacia nilotica, Cyperus rotundus, Trigonella foenumgraecum и Cymbopogon proximus.

Материалы и методы исследования

Исследование выполнено на 35 нелинейных белых крысах обоего пола массой 200-250 г, полученных из питомника «Андреевка» (филиал ФГБУН «НЦБМТ ФМБА» России, Московская обл.). Все манипуляции с животными проводились в соответствии с Руководством по содержанию и использованию лабораторных животных [7].

Моделирование гипергликемии достигалось в/м введением 4% - 0,2 мл раствора дексаметазона в течение 4 суток. Кожа на спине обрабатывалась депиляционным кремом, очищалась, предварительно проводилась местная анестезия 0,25% раствором новокаина с последующим нанесением бритвенного разреза 2 см, глубиной 0,5 мм. В область раны было произведено двукратное нанесение инфицированного Streptococcus epidermidis материала больного пациента со стрептодермией. С последующим проведением лечения. Все экспериментальные животные были поделены случайным образом на 7 групп по 5 крыс в

каждой: 1 - интактные, 2 – 1-й контроль – рана, обработанная вазелином, 3 – 2-й контроль – рана, обработанная фузидином, 4 – рана, обработанная эмульсией, содержащей C. proximus (разведение 1:2), и пероральный прием водного экстракта C. proximus, 5 – местное нанесение мази на основе C. rotundus и вазелина и пероральный прием водного экстракта C. rotundus, 6 - пероральный прием водного экстракта и местное нанесение мази на основе A. nilotica, 7-серия - пероральный прием водного экстракта и местное нанесение мази на основе Tr. foenumgraecum в вышеуказанных разведениях.

На 5-е сутки эксперимента от нанесения раневого повреждения производилась визуальная оценка местных изменений в области раны по следующим полуколичественным критериям (в плюсах – уплотнение, шероховатость, болезненность при пальпации, гиперемия, отёчность, регенерация). Степень выраженности признаков оценивалась по шкале, где максимальная выраженность проявления признаков оценивалась в 5 баллов, отсутствие признака – в 0 баллов.

Кровь забиралась из хвостовой вены, стабилизировалась 10% раствором цитрата натрия, исследование состава крови и биохимический состав крови определялся на анализаторах PCE-90Vet (США) и HUMASTAR 600 (Германия) соответственно. На 5-е сутки животные выводились из эксперимента в камере эфиром для наркоза.

Статистическая обработка результатов исследования произведена при помощи компьютерной программы Medstat. Критический уровень значимости при проверке статистических гипотез в данном исследовании принимали равным 0,05. По ходу изложения статистические показатели обозначены следующими символами: *M* – выборочное среднее, m (SEM) – ошибка среднего, *p* – достигнутый уровень значимости при значении.

Результаты исследования и их обсуждение

К развитию гипергликемии приводит введение крысам раствора дексаметазона в расчете 800 мкг/кг в течение 4 суток (рисунок).

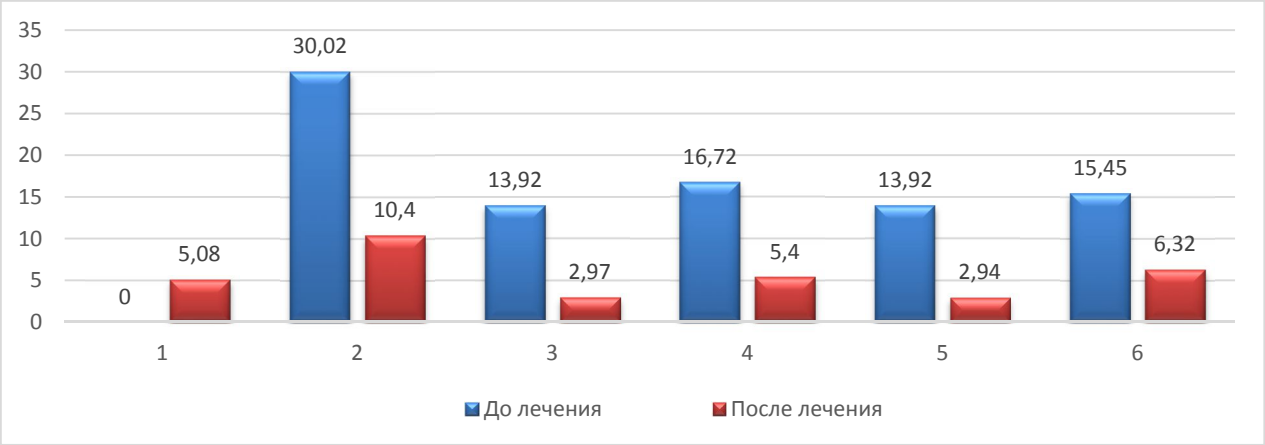

Динамика уровня глюкозы крови белых крыс с дексаметазоновой гипергликемией и инфицированной раны на фоне лечения водными экстрактами (в ммоль/л): 1 - интактные, 2 – раствор дексаметазона, 3 – раствор дексаметазона + водный экстракт Cyperus rotundus, 4 – раствор дексаметазона + водный экстракт Cymbopogon proximus, 5 - раствор дексаметазона + водный экстракт Acacia nilotica, 6 - раствор дексаметазона + водный экстракт Trigonella foenumgraecum

Было зафиксировано увеличение целевых титров глюкозы в 6 раз – до 30,02±5,16 ммоль/л с исходных 5,08 ± 1,18 ммоль/л, p<0,001. Пероральное введение водных экстрактов с 1-го дня введения дексаметазона способствовало коррекции уровня глюкозы. Максимальный гипогликемический эффект зафиксирован при пероральном введении экстрактов Acacia nilotica и Cyperus rotundus, показатель гипогликемии вырос только в 2,74 раза, p<0,001. При пероральном введении экстрактов Trigonella foenumgraecum отмечено увеличение уровня гликемии на 304%, а Cymbopogon proximus на 329%, p<0,001.

После отмены введения раствора дексаметазона титр глюкозы в группе животных без коррекции понизился на 65% и составил 10,4±2,85 ммоль/л, p<0,001, но по-прежнему оставался выше, чем у интактных животных, почти в 2 раза, p<0,001. Стойкая гипергликемия сохранилась и после введения дексаметазона. Пероральный прием водных экстрактов, содержащих исследуемые травы, и местное применение мазей оказали выраженный гипогликемический эффект, причем наиболее выражен был на фоне введения Acacia nilotica и Cyperus rotundus. Trigonella foenumgraecum и Cymbopogon proximus снизили глюкозу до 6,32 ± 0,58 ммоль/л и 5,4 ± 0,79 ммоль/л соответственно, p<0,01.

Выявлено, что фузидин увеличивает активность печеночных трансаминаз; так, АЛТ был повышен на 341%, а АСТ на 134%, p<0,01 (таблица 1).

Таблица 1

Биохимические показатели сыворотки крови белых крыс с гипергликемией на фоне введения раствора дексаметазона с пероральным приемом водных экстрактов и местным нанесением эмульсий, содержащих Acacia nilotica, Cymbopogon proximus, Trigonella foenumgraecum, Cyperus rotundus (M±м)

№ п/п	Показатели	Интактные	Контроль вазелин	Контроль фузидин	Acacia nilotica	Cyperus rotundus	Cymbopogon proximus	Trigonella foenum-graecum
1	АЛТ, ЕД	46,6±9,22	41±10,2*	209,5±3,69 *	128,5±25,1 #+*	207±73,07 +*	138±32,1 #+*	135±37,7#+ *

2	Альбумины, г/л	29,61±0,8	29,7±2,98 *	31,5±3,10*	34±2,16+*	32,5±4,04	32,25±1,7	29,5±3,69
3	АСТ, ЕД	137,1±15,6	147,1±20	302,5±7,54 *+*	271,25±20# +*	124±20,01#	208,7±7,6 #+*	245,2±67,6 +*
4	Креатинин, мг/дл	0,04±0,004	0,04±0,005*	0,05±0,005	0,04±0,005	0,053±0,003	0,045±0,01	0,051±0,009
5	Мочевина, ммоль/л	4,52±0,51	5,2±0,87	6,15±0,33* #	8,6±1,46 #+*	12,37±4,0 #+*	10,1±2,2 #+*	11,35±1,71 #+*
6	Общий белок, г/л	55,33±4,92	64±5,61	60,5±5,80	63±6,78 +*	70±7,3	64,7±3,30	58±5,22
7	Общий холестерин, ммоль/л	0,55±0,08	1,3±0,27*	1,47±0,17 *	1,375±0,27	2,25±0,88+ *	1,7±0,29 +*	2,2±0,38 #+*
8	Триглицериды, ммоль/л	1,17±0,83	1,09±0,34	0,74±0,23	1,02±0,29	1,05±0,32	1,37±0,44#	0,79±0,09

Примечание: *- статистическая значимость отличия по отношению к показателям группы интактных животных при $p<0,05$; # - статистическая значимость отличия по отношению к показателям группы животных, обработанных фузидином при $p<0,05$; +* - статистическая значимость отличия по отношению к показателям группы контроля при $p<0,05$.

Исследуемые лекарственные формы, содержащие растения Trigonella foenumgraecum, Cymbopogon proximus, Acacia nilotica, превентивно предотвращают рост АЛТ на 34, 35,5 и 38,6% соответственно, $p<0,001$. На фоне применения лекарственных форм Cyperus rotundus наблюдается снижение активности АСТ на 59%, также наблюдается статистически значимое повышение уровня азотистых шлаков на фоне фузидина (+18,2%), Trigonella foenumgraecum (+118%), Cyperus rotundus (+137%), $p<0,001$. Стоит отметить, что повышение уровня мочевины не сопровождалось увеличением креатинина, что, безусловно, указывает не на нарушение функции почек, а на индукцию белково-синтетических процессов и увеличение мочевин-синтезирующей функции печени.

Только на фоне перорального приема водного экстракта Acacia nilotica отмечалось статистически значимое увеличение альбуминов на 14%, $p<0,001$. На фоне применения водного экстракта Trigonella foenumgraecum отмечено статистически значимое повышение общего холестерина на 49%, $p<0,001$. Положительная динамика метаболических процессов и метаболические сдвиги (стимуляция регенераторных процессов, нормализация гликемии, рост активности печеночных трансаминаз, альбуминов, общего белка, повышение уровня мочевины без нарастания креатинина) можно рассматривать в качестве триггерного компонента стимуляции регенераторных и репаративных механизмов, на фоне фитотерапии.

В общем анализе периферической крови у животных в контрольной серии с применением фузидина выявлена лейко-, лимфо- и моноцитопения, а также гранулоцитоз. Количество эритроцитов повысилось на 93%, гемоглобин повысился на 148%, также

выявлено снижение количества тромбоцитов на 38,8% в сравнении с показателями в серии животных, обработанных вазелином, p<0,001 (таблицы 2 и 3).

Таблица 2

Показатели периферической крови белых крыс с раневым процессом на фоне введения раствора дексаметазона и лечения фузидином (M±м)

№ п/п	Показатели	Интактные	Контроль вазелин	Фузидин
1	MCH, средний уровень HB в одном эритроц. pg/l	15,48±1,33	15,85±65	18,22±1,77#
2	MCHC-, отношение Hb к объёму эритроцитов, г/л	263±15,81	267,4±16,59	293,2±20,83 *#
3	MCV, Средний объём эритроцита, f /l	60,38±2,84	59,85±3,02	62,3±5,39
4	PLT, тромбоциты, *10^9/л	476±12,20	474,6±11,21	328,25±38,23*#
5	RDW- анизоцитоз эритр. %	14,32±0,85	14,1±1,2	14,44±0,21
6	Гематокрит, %	16,72±1,84	18,58±3,65	41,6±3,84 *#
7	Гемоглобин, Г/Л	98,24±11,83	50,6±7,8*	125,8±16,83 *
8	Гранулоциты, %	16,24 ± 6,8	24,43,7±8,06	39,07±6,66 *#
9	Гранулоциты, абсол.	0,362±0,10	0,36±0,13	0,676±0,1 *#
10	Лейкоциты , *10^9/л	2,48±0,33	2,42±0,26	0,925±0,15 *#
11	Лимфоциты, %	75,84±9,63	74,65±11,19	31,25±12,25 *#
12	Лимфоциты, абсол.	1,86±0,29	1,85±0,3	0,325 ±0,1 *#
13	Моноциты, абсол.	0,124± 0,04	0,14±0,05	0,05±0,009 *#
14	Моноциты, %	5,35±1,84	6,22±1,57	7,68±2,2
15	Эритроциты, *10^{12}/л	4,02±2,15	3,06±0,59	6,98±0,41 *

Примечание: * - статистическая значимость отличия по отношению к показателям группы интактных животных при p<0,01; # - статистическая значимость по отношению к показателям группы контроля (вазелин) при p<0,01.

Лекарственные формы, содержащие Cyperus rotundus и Cymbopogon proximus, предотвращают развитие лейкопении у контрольных животных, обработанных фузидином (повышение количества числа лейкоцитов на 95% и 215% соответственно). Лекарственные формы, содержащие Trigonella foenumgraecum и Acacia nilotica, не влияли на коррекцию лейкопении.

Таблица 3

Показатели периферической крови белых крыс с раневым процессом на фоне применения раствора дексаметазона и лечения фузидином (M±м)

№ п/п	Показатели	Фузидин контроль	Cymbopogon proximus	Cyperus rotundus	Acacia nilotica	Trigonella foenum-graecum	Контроль вазелин
1	Гранулоциты, %	39,07±6,66	16,46±5,82	29,83±7,8	67,73±10,0	15,93,48	24,43±8,06

		*#		+*	#+*	#+*	
2	Гранулоциты, абсол.	0,676±0,1 *#	0,23±0,04 +*	0,6±0,14 #	0,43±0,17 +*	0,15±0,05 #+*	0,36±0,13
3	Лейкоциты ,*10^9/л	0,92±0,15 *#	2,9±0,2 #+*	1,8±0,56 #+*	0,63±0,2#	0,95±0,1 #	2,42±0,26
4	Лимфоциты, %	31,25±12,25 *#	87,05±2,8 #+*	70,65±3,14 +*	11,51±2,74 #+*	76,77±4,47 +*	74,65±11,19
5	Лимфоциты, абсол.	0,325 ±0,05 *#	1,57±0,47 +*	1,9±0,53 +*	0,14±0,06 #	0,7±0,08 #	1,85±0,3
6	Моноциты, абсол.	0,05±0,009 *#	0,107±0,075	0,125±0,05 +*	0,078±0,025	0,097±0,005 +*	0,14±0,05
7	Моноциты, %	7,68±2,2	1,7±0,63 #+*	3,8±0,49 #+*	10,55±2,82 #	7,3±1,46	6,22±1,57
8	Тромбоциты, *10^9/л	328,25±38,23 *#	633,5±160,8	2209,71±31 6 #+*	1231,75±377 #+*	1040±101,59 #+*	474,6±11,21

Примечание: * - статистическая значимость отличия по отношению к показателям группы интактных животных при p<0,01; # - статистическая значимость отличия по отношению к показателям группы животных, обработанных фузидином при p<0,01; +* - статистическая значимость отличия по отношению к показателям группы контроля (вазелин) при p<0,01.

Эмульсии, содержащие Cyperus rotundus и Cymbopogon proximus приводят к росту лимфоцитов на 484% и 383% соответственно, но не корригируют гранулоцито-, и моноцитопению. Acacia nilotica, Trigonella foenumgraecum и Cyperus rotundus вызывают повышение уровня тромбоцитов в 3,76, 3,2 и 6,72 раза соответственно, p<0,01. Применение лекарственных форм, содержащих Cymbopogon proximus, Acacia nilotica, Trigonella foenumgraecum и Cyperus rotundus, способствовало поддержанию высокого уровня эритроцитов, который был сопоставим с показателями в серии с фузидином (контроль), статистически значимо выше, чем в серии с вазелином, p<0,01 (таблица 4).

Таблица 4

Показатели периферической крови белых крыс с раневым процессом на фоне применения раствора дексаметазона и лечения лекарственными формами на основе Acacia nilotica, Cymbopogon proximus, Trigonella foenumgraecum, Cyperus rotundus (M±м)

№ п/п	Показатели	Фузидин контроль	Acacia nilotica	Cymbopogon proximus	Trigonella foenum-graecum	Cyperus rotundus	Контроль вазелин
1	MCH, средний уровень HB в одном эритроц. pg/l	18,22±1,77 +*	14,47±1,82 #	18,37±1,02 +*	18,45±2,25 +*	18,77±3,35	15,85±65
2	MCHC, отношение Hb к объёму эритроцитов, г/л	293,2±20,11 *+*	269±44,50 #+*	286,5±16,2 #+*	291,25±22,4 #+*	331,5±58,0 #+*	267,4±16,5
3	MCV, Средний объём эритроцита, f/l	62,3±5,39	54,4±2,59 #+*	64,575± 7,22	63,825±9,8	56,8±0,75 +*	59,85±3,02
4	RDW- анизоцитоз эритр. %	14,44±0,21	15,52±0,94 #+*	17,05±2,88 +*	14,72±1,15	12,2±0,80 #+*	14,1±1,2

5	Гематокрит, %	41,6±3,84 *+*	22,2±5,53 #	38,1±5,64+*	40,55±11,08 +*	36,3±14+*	18,58±3,65
6	Гемоглобин, г/л	125,8±16,83 +*	45,75±7,22 #	109,5±20 +*	116,75±26,17 +*	134,5±14,70 +*	50,6±7,51 *
7	Эритроциты, $*10^{12}$/л	6,98±0,41 +*	5,39±1,8 +*	6,0±1,40 +*	6,44±2,19+*	7,03±1,67+*	3,06±0,59

Примечание: * - статистическая значимость отличия по отношению к показателям группы интактных животных при $p<0,01$; # - статистическая значимость отличия по отношению к показателям группы животных, обработанных фузидином при $p<0,01$; +* - статистическая значимость отличия по отношению к показателям группы контроля (вазелин) при $p<0,01$.

Лекарственные формы, содержащие Cyperus rotundus, Cymbopogon proximus, Trigonella foenumgraecum и Acacia nilotica, выступают в качестве стимуляторов процессов регенерации в ране. Влияние на процессы регенерации в условиях дексаметазон-индуцированной гипергликемии сопоставимо с эффектом от фузидина. Лекарственные формы исследуемых растений положительно повлияли на исследуемые компоненты раневого процесса (повысилась интенсивность регенерации, уменьшилась выраженность гиперемии, отёчности и уплотнений) аналогично местному нанесению мази с фузидином.

Антибактериальная активность компонентов, входящих в состав Acacia nilotica, Trigonella foenumgraecum, Cyperus rotundus и Cymbopogon proximus, собственно и обеспечивает положительный эффект [8], способствует процессам регенерации, присутствует также и иммуномоделирующая, гепатопротекторная, антиоксидантная, антитоксическая, активность компонентов [9]. Cyperus rotundus содержит алкалоиды, танины, флавоноиды, фурохромоны, монотерпены, гликозиды, сесквитерпены, сапонины, ситостерол, эфирные масла, белок, углеводы, терпеноиды, крахмал, отделенные аминокислоты и другие вторичные метаболиты [10]. Trigonella foenumgraecum обладает высокой нутритивной ценностью, что позволяет применять данное растение как постоянный продукт питания, что также способствует мобилизации защитных сил организма [11].

Заключение

Применение водных эмульсий, содержащих Acacia nilotica, Trigonella foenumgraecum, Cyperus rotundus и Cymbopogon proximus, оказывает положительное воздействие на дисметаболические нарушения, возникающие при экспериментальной дексаметазон-индуцированной гипергликемии (снижается активность печеночных трансаминаз, нормализуется уровень глюкозы в крови), происходит оптимизация состава периферической крови (повышается уровень эритроцитов и гемоглобина, нивелируется лейкопения). Подобные сдвиги создают благоприятный фон для течения репаративных процессов на фоне дексаметазон-индуцированного повреждения, ингибирующего течение регенераторных процессов.

Список литературы

1. Дедов И.И., Мельниченко М.В. Сахарный диабет типа 2: от теории к практике. М.: ООО Издательство «Медицинское информационное агентство», 2016. 576 с.
2. Сенаторова А.С., Караченцев Ю.И., Кравчун Н.А., Ставинская О.А., Полетаева А.В. Сахарный диабет: от ребенка до взрослого. Харьков: Изд-во ХНМУ, 2009. 260 с.
3. Nima Z.A., Jabier M.S., Wagi R.I. Extraction, identification and antibacterial activity of Cyperus oil from Iraqi Cyperus rotundus. Eng & Technology. 2015. vol. 20. no 12. P. 1156-1163.
4. Ali Esmail Al-Snafi. A review on Cyperus rotundus A potential medicinal plant IOSR. Journal Of Pharmacy. 2016. vol. 6. no 7. P. 32-48.
5. Mohan S., Thiagarajan K., Chandrasekaran R. Evaluation of ethyl gallate for its antioxidant and anticancer properties against chemical-induced tongue carcinogenesis in mice. Biochem J. 2017. vol. 22. no 17. P. 3011-3025.
6. Muthu K., Hema M., Nagaraj S. In vitro antibacterial potential, phytochemical characterization of Cyperus rotundus flower extract. International Journal of Natural Products Research. 2014. vol. 4. no 1. P. 6-8.
7. Приложения а к Европейской конвенции об охране позвоночных животных, используемых для экспериментов и в других научных целях (ets № 123) руководство по содержанию и уходу за лабораторными животными (статья № 5 конвенции). 2006. [Электронный ресурс]. URL: http://conventions.coe.int/Treaty/EN/Treaties/PDF/123- Arev.pdf (дата обращения: 11.05.2019).
8. Pradeep S.R., Srinivasan K. Alleviation of Cardiac Damage by Dietary Fenugreek (Trigonella foenumgraecum) Seeds is Potentiated by Onion (Allium cepa) in Experimental Diabetic Rats via Blocking Renin-Angiotensin System. Cardiovasc Toxicol. 2017. vol. 10. no 11. P. 1012-1030.
9. Roozbeh N., Darvish L., Abdi F. Hypoglycemic effects of Acacia nilotica in type II diabetes: a research proposa. BMC Res Notes. 2017. vol. 10. no 1. P. 264-281.
10. Saha M.R., Dey P., Sarkar I., Thomas N.J., Jones S.E. Acacia nilotica leaf improves insulin resistance and hyperglycemia associated acute hepatic injury and nephrotoxicity by improving systemic antioxidant status in diabetic mice. J. Ethnopharmacol. 2018. vol. 11. no 31. P. 24-28.
11. Yusuf Saidu, Suleiman Alhaji Muhammad, Abdullahi Abbas Yahaya. In vitro Screening for Protein Tyrosine Phosphatase 1B and Dipeptidyl Peptidase IV Inhibitors from Nigerian Medicinal Plants. J. Intercult. Ethnopharmacol. 2017. vol. 31. no 111. P. 1234-1251.