УДК 616.714.1/-001.5/-092.9

МОДЕЛИРОВАНИЕ ЧЕРЕПНО-МОЗГОВОЙ ТРАВМЫ В УСЛОВИЯХ ЭКСПЕРИМЕНТА У КРЫС

Воронков А.В., Калашникова С.А., Хури Е.И., Поздняков Д.И.

Пятигорский медико-фармацевтический институт-филиал ФГБОУ ВО «Волгоградский государственный медицинский университет», Пятигорск, e-mail: prohor.77@mail.ru

Работа посвящена описанию моделирования черепно-мозговой травмы у животных методом свободного падения груза с последующей оценкой функциональных и структурных изменений. В исследовании были использованы биохимические, поведенческие и морфологические подходы в двух группах животных. В результате гистологических тестов было выявлено повреждение мозговых оболочек и вещества головного мозга. Проведение биохимических анализов позволило зафиксировать угнетение ферментов антиоксидантного звена и накопление продуктов перекисного окисления липидов. Данные тестов «открытое поле» и «приподнятый крестообразный лабиринт» отражали наличие психоэмоциональных и локомоторных нарушений в результате травматического повреждения головного мозга. Совокупность полученных данных свидетельствует о развитии и наличии черепно-мозговой травмы у экспериментальных животных (крыс), и, следовательно, новый методический подход можно считать валидным.

Ключевые слова: черепно-мозговая травма, экспериментальная модель, двигательные расстройства, неврологический дефицит, перекисное окисление липидов.

THE TRAUMATIC BRAIN INJURY MODELING BY THE “WEIGHT-DROP METHOD”

Voronkov A.V., Kalashnikova S.A., Khoury E.I., Pozdnyakov D.I.

Pyatigorsk medical and pharmaceutical Institute - a branch of state educational institution of higher professional education “Volgograd state medical University” Pyatigorsk, e-mail: prohor.77@mail.ru

The work is devoted to describing the modeling of traumatic brain injury in animals by free drop shipping with subsequent evaluation of the functional and structural changes. The study used biochemical, morphological and behavioral approaches in two groups of animals. As a result of histological tests had revealed damage to the meninges and the brain substance. Biochemical analysis allowed to fix depression of antioxidant enzymes and accumulation level of lipid peroxidation products. These tests "open field" and "elevated plus maze" to reflect the presence of psycho-emotional and locomotor disorders resulting from traumatic brain injury. The data obtained shows the development and the presence of traumatic brain injury in experimental animals (rats) and, consequently, a new methodical approach can be considered valid.

Keywords: traumatic brain injury, experimental model, motor disturbances, neurological deficiency, lipid peroxidation.

На сегодняшний день черепно-мозговая травма (ЧМТ) остается одной из главных проблем медицины как в нашей стране, так и за рубежом. В Российской Федерации смерть в результате травм занимает второе место, летальность от тяжелой ЧМТ составляет 60-80% и более [5].

ЧМТ приводит к различным по степени и распространенности структурно-функциональным повреждениям мозга с моторными и когнитивными нарушениями. Сложность патофизиологических механизмов, возникающих в процессе травмы, обуславливает постоянный поиск эффективных экспериментальных моделей нанесения повреждений [3].

В зависимости от способа нанесения травмы выделяют следующие модели:

- инерционные;

- ударные;

- с непосредственной деформацией мозга.

Наиболее близкой к реальным условиям получения травмы у человека, легко воспроизводимой и общепризнанной, является модель ЧМТ свободного падения груза на голову животного [7]. В последние десятилетия наука достигла огромных успехов в исследованиях, которые посвящены механизмам травмы и лечению, однако многие аспекты этой проблемы еще не изучены. Поэтому проблема моделирования ЧМТ у лабораторных животных остается актуальной на сегодняшний день [7].

Цель исследования. Цель данного исследования состояла в моделировании ЧМТ у лабораторных животных методом свободного падения, с последующей оценкой морфофункциональных и биохимических изменений.

Материалы и методы исследования. Исследование проводилось на 20 крысах-самцах линии Wistar, массой 250-280 граммов. Животных содержали в индивидуальных боксах с естественной 12-часовой сменой света и темноты, влажностью воздуха 60% и его температурой 22 ± 2 °C, со свободным доступом к воде и пище. Работу с лабораторными животными проводили с соблюдением основных нормативных и этических требований к проведению лабораторных и иных опытов с участием экспериментальных животных разных видов.

Закрытую ЧМТ воспроизводили с помощью свободно падающего груза массой 150 г из полой трубы высотой 50 см и ее диаметром на теменно-затылочную область головы. Во избежание перелома челюсти голову животного фиксировали на мягкой подкладке. Всех животных наркотизировали внутрибрюшинным введением хлоралгидрата (350 мг/кг) и делили на 2 группы. Первую из них составили животные, которых фиксировали в установке, но травму не наносили (контрольная, n=10). Вторую (опытную) - животные, которых подвергли ЧМТ.

Для оценки психоэмоциональных нарушений у животных, возникающих в результате травматического воздействия, были использовали тесты «открытое поле» и «приподнятый крестообразный лабиринт». Психотропные тесты проводили в 1-е сутки эксперимента до моделирования ЧМТ и на 7-е сутки после травмы.

После проведенных тестов всех животных декапитировали и извлекали мозг для дальнейшего использования в биохимических и морфологических анализах. Для гистологического исследования мозг немедленно фиксировали в жидкости Буэна, после уплотнения заливали парафином с последующим изготовлением микропрепаратов и окраской

гематоксифилином и эозином [4]. Для проведения биохимических тестов готовили гомогенат и определяли в нем содержание диеновых конъюгатов по методу Стальной [6]. Активность каталазы определяли спектрофотометрически.

Результаты опытов обрабатывали методом вариационной статистики. Вычисляли среднее значение и стандартную ошибку среднего значения. Полученные данные проверяли на нормальность распределения с использованием критерия Колмогорова-Смирнова. В случае нормального распределения данных использовали параметрический t-критерий Стьюдента. При ненормальном распределении результатов эксперимента дальнейшую статистическую обработку данных проводили с использованием U-критерия Манна-Уитни.

Результаты исследования и их обсуждение. Результаты исследований по изучению изменений двигательной активности животных в тесте «открытое поле» до и после ЧМТ приведены в таблице 1. У животных контрольной и опытной групп до травмы не было выявлено достоверных различий.

Через 7 дней после травмы крысы с травмой пересекли 6,9±2,5 квадрата «открытого поля» (P<0,001), сделали 1,9±0,8 вертикальной стойки (P<0,001) и заглянули в 1,7±0,5 отверстия в полу (P<0,02), провели 0,5±0,1 секунды в центре (P<0,001), что было существенно меньше по сравнению с аналогичными показателями в контрольной группе животных. На фоне ЧМТ у опытной группы животных было зафиксировано увеличение количества груминга (7,3±0,67 (P<0,001)).

Таблица 1

Результаты теста «открытое поле»

Показатель	Перед травмой		После травмы	
	Контрольная группа животных	Опытная группа животных	Контрольная группа животных	Опытная группа животных
Время в центре, с	2,55±0,5	2,3±0,48	2,8±0,42	0,5±0,1*
Число пересеченных квадратов, шт.	12,9±1,3	12,6±1,3	13,3±0,82	6,9±2,5*
Число дефекаций, шт.	1,7±0,7	1,6±0,7	1,8±0,6	1,6±0,5

Число уринаций, шт.	0,5±0,5	0,4±0,5	0,5±0,5	0,1±0,3
Груминг, шт.	3,8±1,03	3,4±1,07	3,5±1,35	7,3±0,67*
Число вертикальных стоек, шт.	4,1±0,6	3,9±0,6	3,8±0,6	1,9±0,8*
Число заглядываний, шт.	3,2±0,4	3,3±0,5	2,3±0,5	1,7±0,5**

Примечания: *- P<0,001, **- P<0,02 - достоверные различия по сравнению с аналогичными данными у крыс контрольной группы.

Таким образом, проведение теста «открытое поле» показало нарушение психоэмоционального состояния и локомоторной активности у животных с экспериментально вызванной ЧМТ по сравнению с контрольной группой, что может свидетельствовать о наличии травмы центральной нервной системы у животных опытной группы [2].

Для подтверждения результатов, полученных в тесте «открытое поле», был проведен тест «приподнятый крестообразный лабиринт».

Было установлено, что в результате полученного повреждения у животных опытной группы наблюдается достоверное уменьшение времени, проведенного в открытых рукавах, а также нарастает тенденция предпочтения животными темных, закрытых пространств, снижается число пересеченных квадратов, зафиксировано увеличение груминга по сравнению с контрольной группой животных (табл. 2).

Результаты теста «приподнятый крестообразный лабиринт» коррелируют с данными теста «открытое поле» у этих же животных.

Таблица 2

Результаты теста «приподнятый крестообразный лабиринт»

Показатель	Перед травмой		После травмы	
	Контрольная группа животных	Опытная группа животных	Контрольная группа животных	Опытная группа животных
Количество выходов в открытые рукава	3,8±0.4	3,6±0,5	2,8±0.1	1,6±0,5*

Время, проведенное в закрытых рукавах	258,6±8	254,7±12,1	267,2±7,2	280,±3,4
Время, проведенное в открытых рукавах	32,3±1,6	33,8±3,3	23,2±3	8,4±1,95**
Груминг, шт.	3,8±0,63	3,3±0,48	3,1±0,57	7,4±1,07**
Кол-во свешиваний, шт.	4,3±0,67	4,2±0,63	3,2±0,4	1±0,67**
Кол-во пересеченных рукавов, шт.	6,3±0,95	6,8±0,92	5,7±0,67	3,7±0,48**

Примечания: * - P<0,02, **- P<0,001 - достоверные различия по сравнению с аналогичными данными у животных контрольной группы.

При морфологическом исследовании срезов головного мозга у животных опытной и контрольной групп были выявлены достоверные различия в областях проекций, соответствующих месту травмы, что соответствует литературным данным [4].

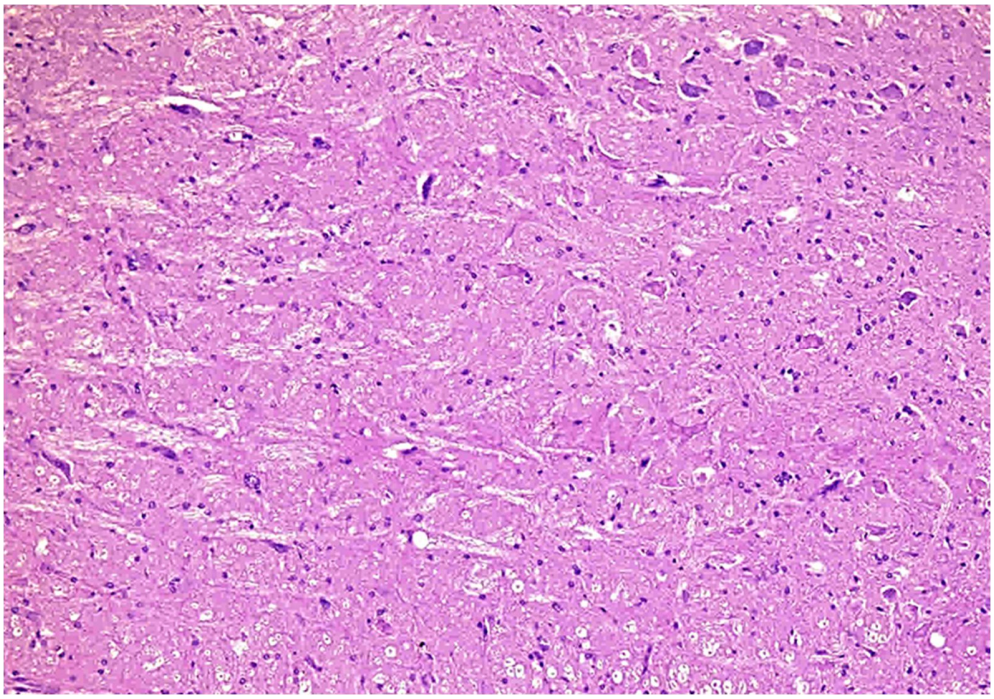

Рис. 1. Ткань головного мозга животных контрольной группы.

Окраска гематоксилином и эозином. Ув. х20

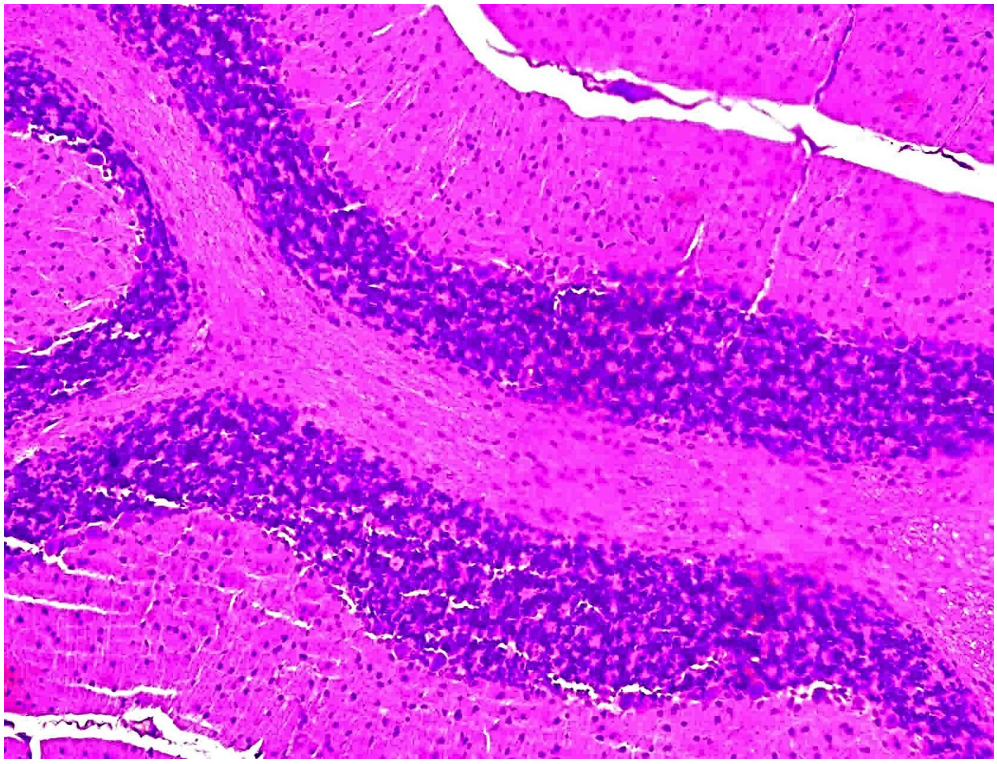

Рис. 2. Мозжечок животных контрольной группы.

Окраска гематоксилином и эозином. Ув. х20

При проведении комплексной морфологической оценки церебральных нарушений, обусловленных закрытой тупой черепно-мозговой травмой, в тканях головного мозга у животных опытной группы было выявлено полнокровие сосудов мозговых оболочек и эпендимы. Со стороны глиального окружения отмечался умеренный отек ткани, более выраженный в коре головного мозга (рис. 3, 4).

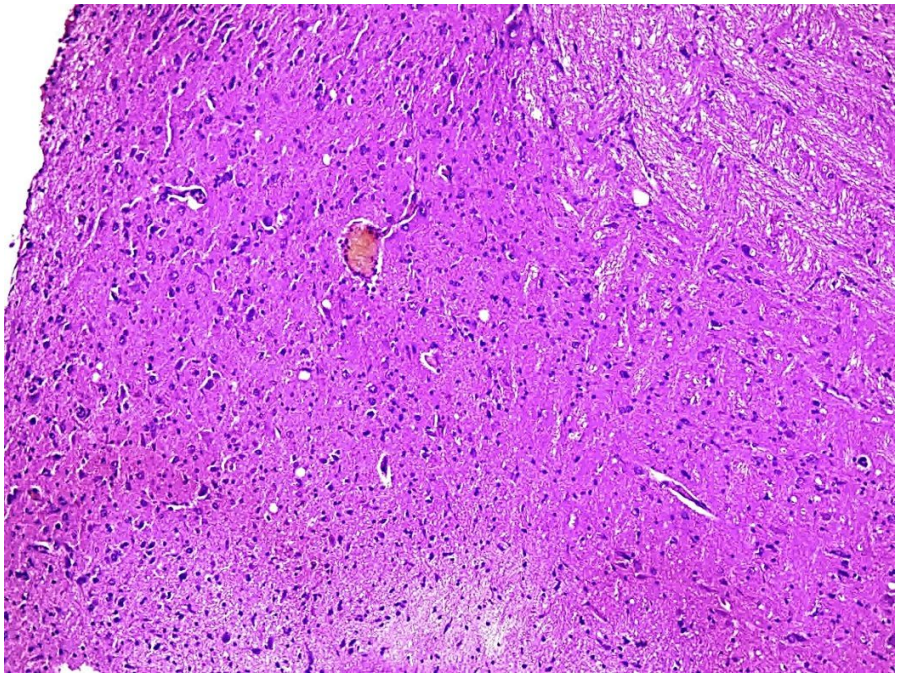

Рис. 3. Умеренный отек ткани головного мозга у животных опытной группы. Окр. гематоксилином и эозином. Ув. х20

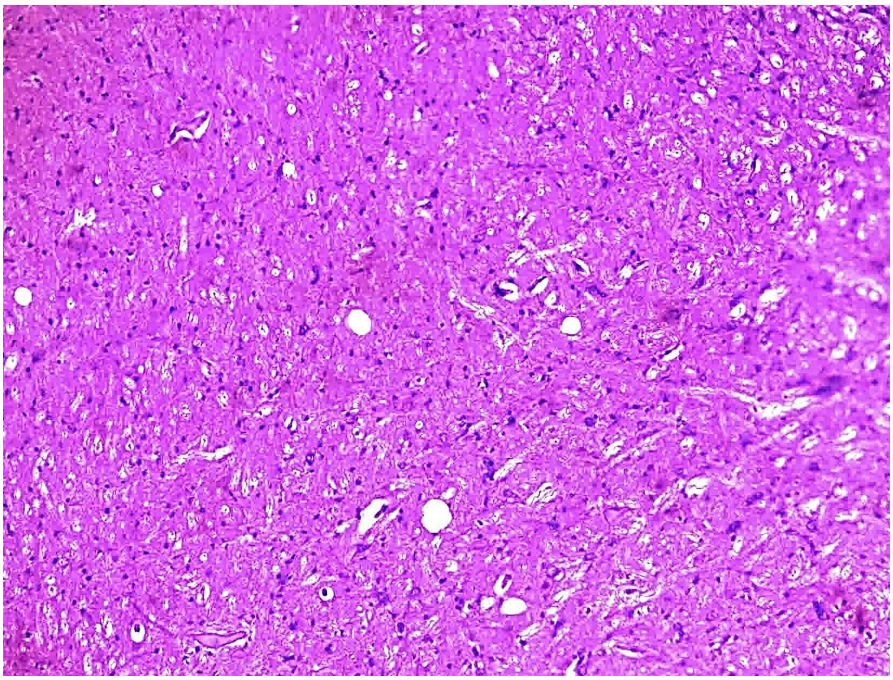

Рис. 4. Выраженный отек ткани головного мозга у животных опытной группы. Окр. гематоксилином и эозином. Ув. х40

Морфологическим проявлением тупой черепно-мозговой травмы являлись нарушения проницаемости сосудистой стенки, обусловленные гипоксическим состоянием. В связи с этим определялись дегенеративно-дистрофические изменения клеточных структур коры головного мозга.

Оболочечные кровоизлияния характеризовались выраженным полиморфизмом: определялись периваскулярные кровоизлияния и скопления эозинофильных гомогенных масс, представляющие собой измененные эритроциты (рис. 5).

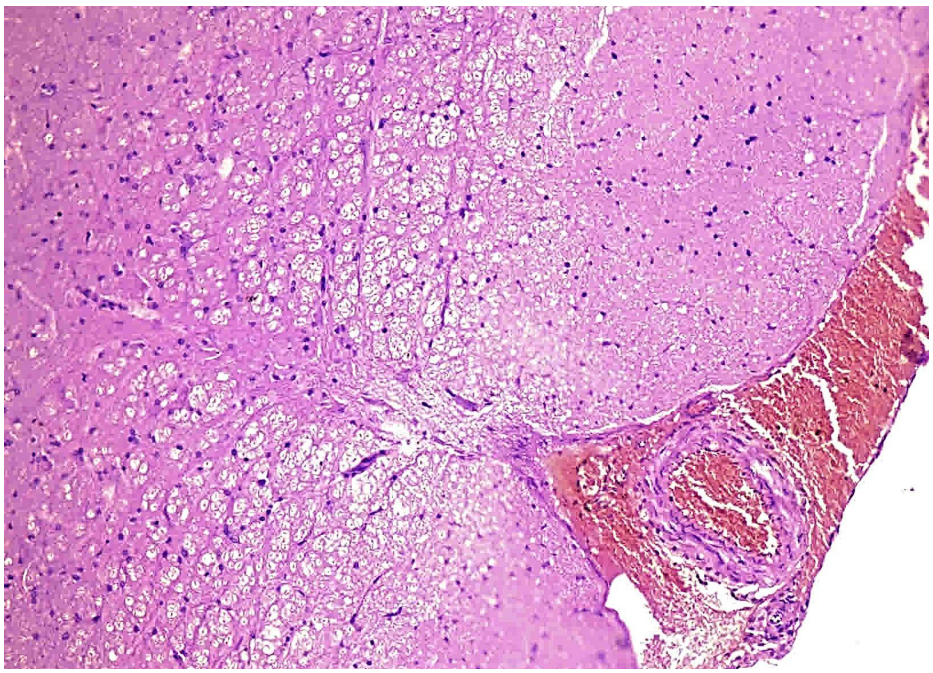

Рис. 5. Полнокровие и мелкоочаговые кровоизлияния мягкой мозговой оболочки животных опытной группы. Окр. гематоксилином и эозином. Ув. х20

Выявлены расстройства кровообращения, которые носили диффузный характер и проявлялись полнокровием сосудов микроциркуляторного русла и участками мелкоочаговых кровоизлияний с включениями в виде гранул гемосидерина, что соответствовало давности черепно-мозговой травмы (рис. 6).

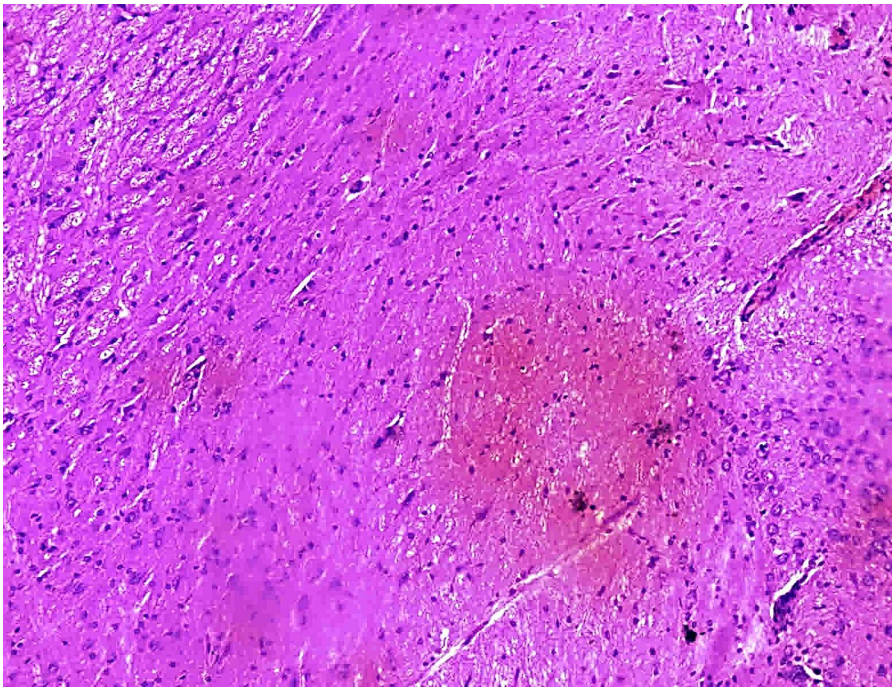

Рис. 6. Мелкоочаговые кровоизлияния в вещество головного мозга животных опытной группы с включениями в виде гранул гемосидерина. Окр. гематоксилином и эозином. Ув. х20

В отдельных случаях происходило повреждение мозжечка, где морфологическая картина была аналогичной и представляла собой мелкоочаговые кровоизлияния (рис. 7).

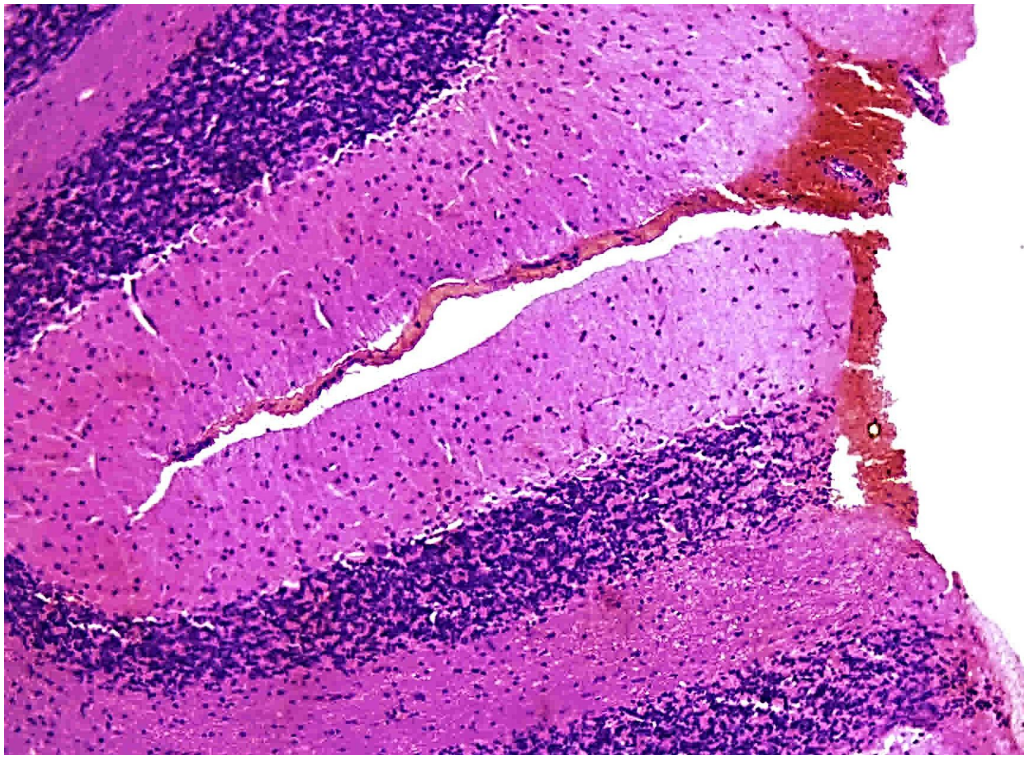

Рис. 7. Мелкоочаговые кровоизлияния в мозжечок у животных опытной группы. Окр. гематоксилином и эозином. Ув. х20

Таким образом, при закрытой черепно-мозговой травме зафиксированы выраженные гемореологические расстройства, затрагивающие мозговые оболочки, вещество головного мозга и частично мозжечок. Морфологические изменения в структурах головного мозга животных опытной группы соответствовали давности повреждения и тяжести полученной тупой черепно-мозговой травмы. Все обнаруженные морфологические изменения свидетельствуют о наличии травмы у опытной группы животных и согласуются с литературными данными [4].

Данные, полученные в результате биохимических исследований, приведены в таблице 3. У животных опытной группы по сравнению с крысами контрольной группы была достоверно снижена активность каталазы ($P < 0.05$), а также повышалось содержание диеновых конъюгатов после черепно-мозговой травмы.

Результаты биохимических исследований подтвердили воздействие травматического характера на центральную нервную систему у опытной группы животных, о чем свидетельствует активация процессов перекисного окисления липидов, что выражается в снижении активности антиоксидантного фермента – каталазы, при этом отмечается повышение концентрации продуктов перекисного окисления - диеновых конъюгатов [2; 8].

Таблица 3

Показатели липопероксидации в мозге

Показатели	Контрольная группа животных	Опытная группа животных
Каталаза	0.85±0.06	0.29±1.4*
Диеновые конъюгаты нмоль/мг	6.17±1.1	28.8±2.9*

Примечание: * - $P < 0.05$ - достоверные различия по сравнению с аналогичными данными у крыс контрольной группы.

Выводы

При оценке физического и психоэмоционального статуса по результатам теста «открытое поле» было показано статистически достоверное снижение локомоторной активности на 48,1%, вертикальной на 50% и горизонтальной активности на 26% относительно

контрольной группы животных. Кроме того, было зафиксировано увеличение груминга на 108% у крыс, подвергшихся травме.

1. В тесте «приподнятый крестообразный лабиринт» регистрировалось повышение уровня тревожности, которое выражалось в уменьшении времени пребывания животными опытной группы в открытых рукавах креста в 3 раза по сравнению с показателями у крыс контрольной группы, было отмечено уменьшение количеств свешиваний на 68,7%, а также увеличение груминга на 138% относительно контроля, также было зафиксировано уменьшение числа переходов на 36% по сравнению с животными контрольной группы, что говорит о нарушении двигательной активности у животных с травмой.
2. На фоне травматического повреждения у опытной группы животных в головном мозге было выявлено повышение концентрации диеновых конъюгатов на 366%, а также снижение активности каталазы в 3 раза, что свидетельствует об активации процессов перекисного окисления липидов.
3. Предложенная модель черепно-мозговой травмы вызвала умеренный отек ткани, нарушение проницаемости сосудистой стенки, а также мелкоочаговые кровоизлияния в вещество головного мозга у опытной группы животных.
4. В результате анализа полученных совокупных данных можно утверждать, что модель черепно-мозговой травмы методом свободного падения груза массой 150 г из полой трубы высотой 50 см является валидной и может использоваться в экспериментальной практике.

Список литературы

1. Дмитриенко Е.В., Филатенкова Т.А., Рыбакина Е.Г. Поведенческие реакции животных после экспериментальной черепно-мозговой травмы: влияние препарата нуклеотидной природы // Вестник Санкт-Петербургского университета. - 2014. - Сер. 11. - Вып. 3. - С. 180-191.
2. Ельский В.Н., Зяблицев С.В., Якубенко Е.Д. Перекисное окисление липидов при черепно-мозговой травме // Общая реаниматология. - 2009. - Т. 4. - С. 24-30.
3. Новиков В.Е. Возможности фармакологической нейропротекции при черепно-мозговой травме // Психофармакол. биол. наркол. - 2007. – Т. 7, № 2. – С. 1500-1509.
4. Носов А.Т., Каджая Н.В. Морфофункциональные изменения ткани головного мозга при повторной множественной легкой черепно-мозговой травме (экспериментальное исследование) // Украинский нейрохирургический журнал. - 2006. - № 2. - С. 29-35.

5. Овсянников Д.М., Чехонацкий А.А., Колесов В.Н., Бубашвили А.И. Социальные и эпидемиологические аспекты черепно-мозговой травмы (обзор) // Саратовский научно-медицинский журнал. - 2012. - Т. 8, № 3. - С. 777-785.
6. Орехович В.Н. Современные методы в биохимии // Медицина. - 1977. - С. 60-65.
7. Цымбалюк В.И., Кочин О.В. Экспериментальное моделирование черепно-мозговой травмы // Украинский нейрохирургический журнал. - 2008. - № 2. - С. 10-12.
8. Mylonas C., Kouretas D. Lipid peroxidation and tissue damage // In Vivo. - 1999. - 13 (3). - P. 295-309.