

НОВЫЙ ВЗГЛЯД НА АНГИОСОМНУЮ ТЕОРИЮ С ТОЧКИ ЗРЕНИЯ МИКРОЦИРКУЛЯЦИИ

Новиков Ю.В.¹, Фомин А.А.¹, Першаков Д.Р.¹

¹ГБОУ ВПО ЯГМУ Минздрава РФ, Ярославль, Россия, rector@yma.ac.ru

Изучена микроциркуляция кожи всего человека с учетом ангиосомного подхода у 46 условно здоровых людей. Для этого использовали метод лазерной доплеровской визуализации. Последний является бесконтактным и основан на эффекте Доплера. В результате исследования были разработаны нормальные показатели микроциркуляции кожи тела человека с учетом ангиосомной теории. Полученные значения перфузии ангиосом не всегда коррелировали с диаметром питающей магистральной артерии, что зависит от типа кожного кровотока данной анатомической области. Для нивелирования физиологического разброса уровня микроциркуляции рекомендуем пользоваться отношением перфузии в искомом ангиосоме к контрольной точке (локтевая ямка). Полученные результаты позволят расширить применение ангиосомной теории в пластической, а также в сосудистой хирургии и не ограничиваться только лишь морфологическим подходом и критической ишемией соответственно.

Ключевые слова: ангиосом, микроциркуляция кожи, лазерная доплеровская визуализация.

A NEW VIEW ON ANGIOSOME THEORY APPLYING MICROSIRCULATION

Novikov U.V.¹, Fomin A.A.¹, Pershakov D.R.¹

¹Yaroslavl State Medical University, Yaroslavl, Russia, rector@yma.ac.ru

Skin microcirculation of whole human body in 46 healthy human beings was investigated using the angiosome theory. In assessment of tissue perfusion we used laser Doppler visualization. It's non contact and is based on the Doppler effect. As a result of scientific investigation there were a development of standard skin microcirculation of human body. In some cases skin perfusion didn't depend on size of artery, feeding an angiosome. That was because of the difference of skin blood flow in anatomic regions. To prevent the physiological difference in skin microcirculation a ratio between angiosome that we are interested in and control one (elbow angiosome) should be used. These results can be useful in plastic and vascular surgery. And angiosome theory can be applied not only in critical iscaemia.

Keywords: angiosome, skin microcirculation, laser Doppler visualization.

Ангиосомная теория, разработанная Taylor в 1987 г. и впоследствии дополненная Palmer, представляет собой концепцию, разделяющую тело человека на отдельные трехмерные участки тканей от кожи с подлежащими клетчаткой, мышцами вглубь до кости, имеющие свои границы и кровоснабжаемые одной питающей артерией. Таких участков, названных ангиосомами, было выделено 40 [1, 2, 3]. Их изучение проводилось путем введения в артерии оксида свинца с разноцветными красителями и последующей микропрепаровкой [4]. В норме каждый из ангиосом соединен с двумя соседними посредством незначительного количества истинных анастомозов и куда чаще встречающихся «choke vessels», или неполноценных анастомозов [5, 6]. Они, как показали проведенные исследования, располагаются внутри одноименных тканей с наибольшей плотностью в мышечной.

Эта теория была разработана для нужд пластической реконструктивной хирургии. Благодаря изучению ангиосом ткани тела человека, в том числе и кожа, были разделены на

отдельные участки с довольно точно определенными границами [7]. С ее учетом забранные лоскуты кожи кровоснабжаются полноценно на всей площади, что в свою очередь приводит к лучшему приживлению на месте пересадки [8, 9].

Однако за более чем 25 лет своего существования ангиосомная теория так и не вырвалась из рамок морфологического подхода к изучению, что ограничивает области ее применения в реконструктивной хирургии лишь для определения границ лоскута [1].

Цель исследования: изучить количественные показатели кровоснабжения кожи с учетом ангиосомной теории.

Материал и методы

Нами была изучена микроциркуляция кожи всего человека с учетом ангиосомного подхода на аппарате Easy-LDI фирмы Aimag, Швейцария. Для решения этой задачи были отобраны 46 человек без патологии сердечно-сосудистой системы, средний возраст которых составил 32 года. У 17 из них оценивали кожный кровоток на голове, шее, туловище и верхних конечностях, у 29 — перфузию кожи ангиосом нижних конечностей.

Микроциркуляция изучалась новым способом — лазерной доплеровской визуализацией, позволяющей бесконтактно (фокусное расстояние от излучателя-приемника до исследуемой ткани, в нашем случае кожного покрова, составляет 20 см) оценить перфузию тканей на площади в 100 см^2 с толщиной зондируемого слоя до 2 мм в режиме реального времени. Механизм действия схож с методом лазерной доплеровской флоуметрии и базируется на физическом законе эффекта Доплера.

Числовые показатели кожной перфузии отображались в виде относительных перфузионных единиц, соответствующих количеству эритроцитов, их линейной скорости и направленности вектора движения в объеме пространства.

Все измерения проводились в заранее разработанных стандартных точках с учетом известных на сегодняшний день границ ангиосом и топографоанатомическим обоснованием, в стандартных условиях. В небольших и средних по площади ангиосомах кожная перфузия была изучена в одной точке (100 см^2). В зависимости от размеров каждого конкретного ангиосома замеры проводились в 1–2–3 точках. Во время исследования было выделено 18 точек на нижних конечностях и 24 — на остальных участках тела человека.

Производилась непрерывная запись кожной микроциркуляции в течение 5–7 с. Мы не ставили перед собой задачу оценить активные и пассивные факторы, влияющие на перфузию. В поле зрения наших интересов был только общий уровень микроциркуляции в коже за определенный промежуток времени.

При обработке полученного материала числовые показатели перфузии в каждой конкретной точке у одного пациента соответствовали распределению Гаусса и были

представлены нами в виде минимума, максимума, среднего и стандартного отклонений. Обобщенные данные были представлены по отношению к закону нормального распределения: либо по вышеупомянутым показателям, либо в виде медианы, верхнего и нижнего квартилей. Достоверность различий определяли путем использования дисперсионного анализа (не- или параметрического), t-теста. Весь числовой материал, представленный на рисунках, отображен в виде 95%-ных доверительных интервалов для среднего.

Результаты

На голове измерили уровень кожной микроциркуляции ангиосом надблоковой и надглазничной артерий, отходящих от глазной артерии, являющейся в свою очередь ветвью внутренней сонной артерии, а также ангиосом лицевой, подбородочной артерий, отходящих от наружной сонной (рис. 1).

На шее ангиосомы передней и задней областей кровоснабжаемые в основном за счет ветвей щито-шейного ствола.

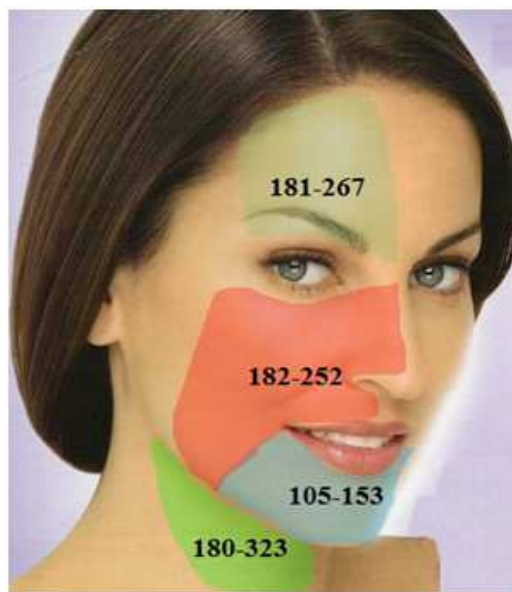


Рис.1. Микроциркуляция кожи ангиосом лица и шеи

На теле изучили перфузию ангиосома межреберных артерий, поясничных, надчревных (верхней, нижней и поверхностной), латеральной грудной, грудоспиной и ангиосома лопаточного анастомотического круга (рис. 2).

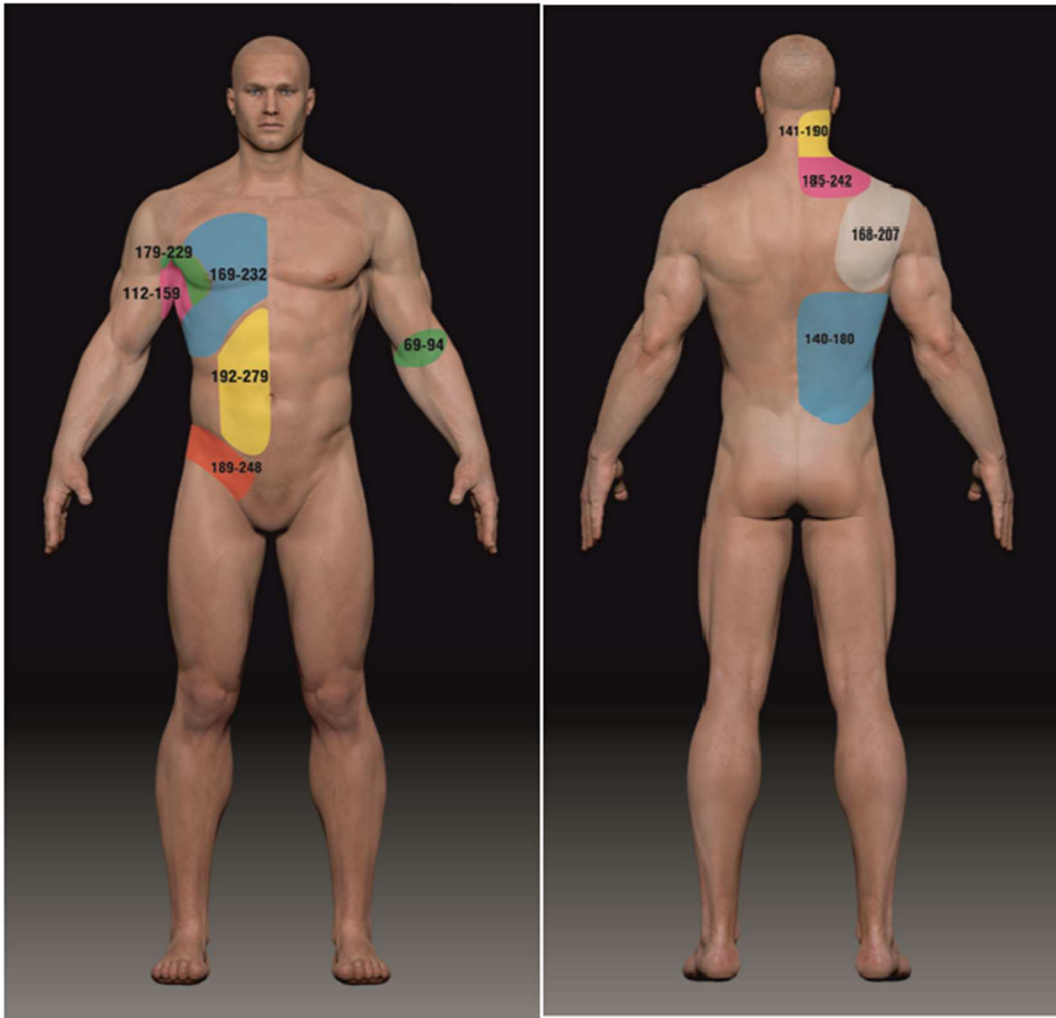


Рис.2. Микроциркуляция кожи ангиосом туловища и контрольной точки

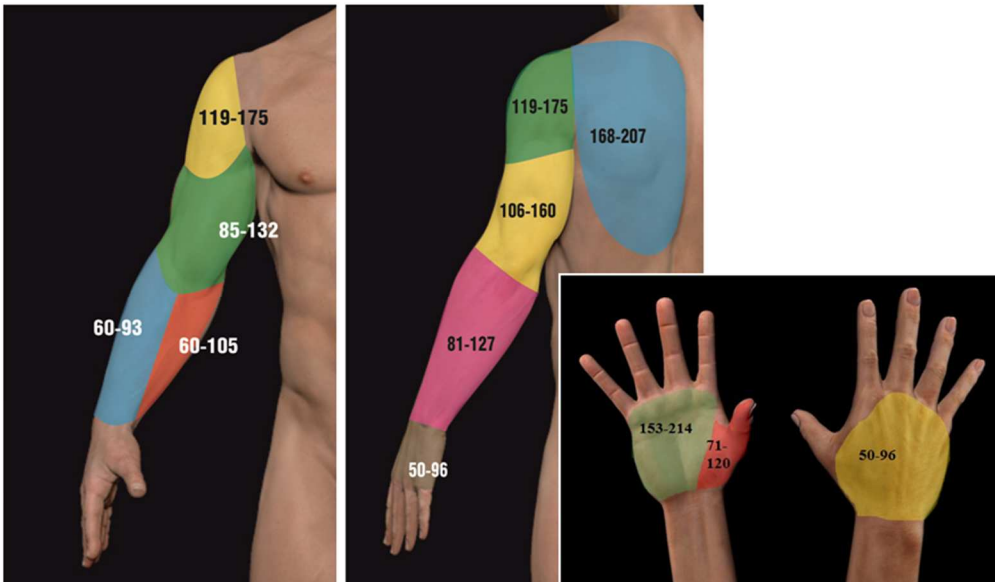


Рис. 3. Микроциркуляция кожи ангиосом верхней конечности

На верхней конечности микроциркуляцию кожи с помощью LDI определяли в ангиосомах: передней и задней, огибающих плечевую кость; плечевой; глубокой артерии

плеча; локтевой ямки; лучевой; локтевой; тыл кисти; донная поверхность с поверхностной и глубокой ладонными дугами и артериями первого пальца кисти (рис. 3).

На нижней конечности изучили кожную перфузию ангиосома ягодичных артерий; передней и задней областей бедра в верхней, средней и нижних третях соответственно; запирающей артерии в двух точках; передней большеберцовой артерии в верхней, средней и нижних третях; ангиосома задней большеберцовой и малоберцовой артерий в средней трети голени и в области лодыжек. На стопе область первого межпальцевого промежутка с питающей ее артерией тыла стопы и на середине подошвенной части стопы с дугой латеральной подошвенной артерии (рис. 4).

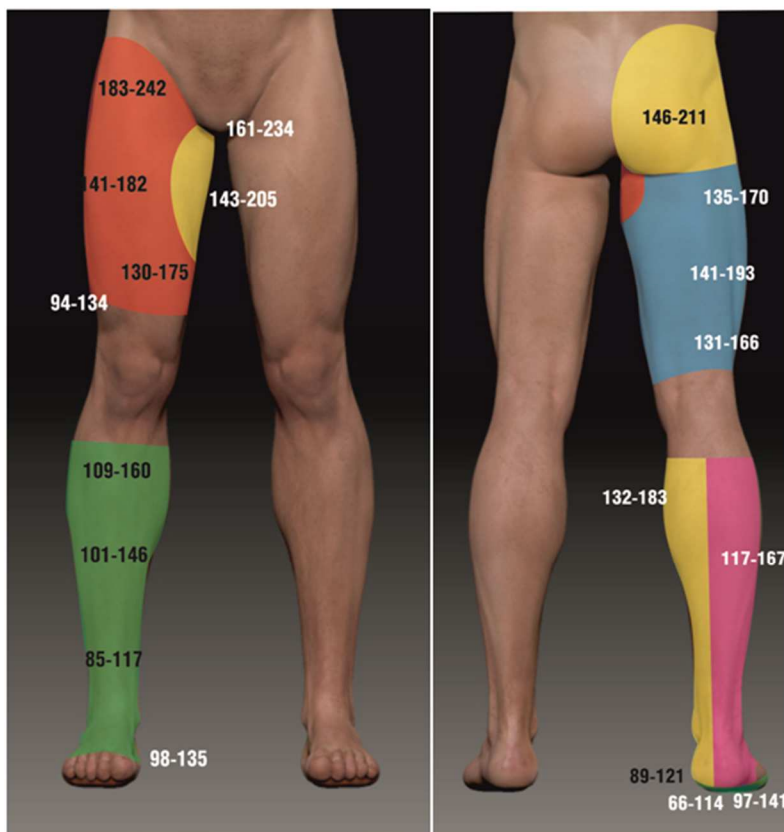


Рис. 4. Микроциркуляция кожи ангиосом нижних конечностей

Заключение

Нами впервые была изучена микроциркуляция кожи всего человека с учетом ангиосомного подхода. Различия в перфузии кожи зависят от множества факторов, таких как строение кожного кровотока, калибр магистральной артерии и степень ее ветвления и др. Как известно, микроциркуляция кожи является очень варибельным показателем со значительными колебаниями у одного и того же человека при исследовании в разные временные промежутки. В работе мы постарались решить эту проблему следующим образом. Эмпирически на начальном этапе решено было выбрать перфузию в локтевой ямке как контрольную точку, на основании расположения плечевой артерии сразу под собственной фасцией, в том месте, где слой подкожной жировой клетчатки невелик, наличие

множества коллатералей и редкого встречаемого поражения магистрального артериального русла верхних конечностей. В процессе статистической обработки результатов наш эмпирический выбор подтвердился. На основании этого предлагаем оперировать не абсолютными значениями микроциркуляции кожи, а отношением значения перфузии в искомом ангиосоме к таковому в локтевой ямке. Это позволит нивелировать многие из внешних (температура, физическая нагрузка) и внутренних (гормональный фон, перераспределение ОЦК) факторов, влияющих на естественную вариабельность кожного кровотока. В результате проведенной работы были разработаны нормы микроциркуляции кожи человека с учетом ангиосомного подхода.

Теперь, спустя 25 лет, в ангиосомной теории, помимо морфологического, появился и функциональный подход. Это позволит пластическим хирургам, до сегодняшнего дня знавшим границы ангиосом, производить забор кожных лоскутов на микрососудистой ножке не только с учетом последних, но и выбирать наиболее богато кровоснабжаемые ангиосомы, что еще в большей степени повысит приживляемость кожных лоскутов.

Список литературы

1. Alexandrescu V. Primary infragenicular angioplasty for diabetic neuroischemic foot ulcers following the angiosome distribution: a new paradigm for the vascular interventionist? / V. Alexandrescu, G. Hubermont // *DiabetesMetabSyndrObes.* — 2011; 4: 327–336.
2. Greco F. Repeatability, Reproducibility and Standardisation of a Laser Doppler Imaging Technique for the Evaluation of Normal Mouse Hindlimb Perfusion / F. Greco, M. Ragucci, R. Luizzi et al. // *Sensors.* — 2013, 13, 500–515.
3. Kappler U.A. Anatomy of the proximal cutaneous perforator vessels of the gracilis muscle / U.A. Kappler, M.A. Constantinescu, U. Büchler, E. Vögelin // *Br. J.Plast. Surg.* - 2005 Jun;58(4):445-8.
4. Rozen W.M. Dominance between angiosome and perforator territories: a new anatomical model for the design of perforator flaps / W.M. Rozen, D. Grinsell, I. Coshima, M.W. Ashton // *J.Reconst.Microsurg.* — 2010 Oct;26(8):539-45.
5. Suami H. Angiosome territories of the nerves of the lower limbs / H. Suami, G.I. Taylor, W.R. Pan // *Plast. Reconstr. Surg.* — 2003 Dec 112(7):1790-8.
6. Taylor G.I. The angiosomes of the body and their supply to perforator flaps / G.I. Taylor // *Clin.Plast. Surg.* - 2003 Jul;30(3):331–42.
7. Taylor G.I. Angiosomes of the leg: anatomic study and clinical implications / G.I. Taylor, W.R. Pan // *Plast.Reconstr. Surg.* 1998 Sep;102(3):599-616; discussion 617-8.

8. Taylor G.I. The venous territories (venosomes) of the human body: experimental study and clinical implications / G.I. Taylor, C.M. Caddy, P.A. Watterson, J.G. Crock // *Plast.Reconstr.Surg.* 1990 Aug;86(2):185-213.
9. Taylor G.I. The vascular territories (angiosomes) of the body: experimental study and clinical applications / G.I. Taylor, J.H. Palmer // *Br.J.Plast.Surg.* — 1987 Mar;40(2):113-41.

Рецензенты:

Филимонов В.И., д.м.н., профессор, профессор кафедры оперативной хирургии и топографической анатомии ГБОУ ВПО ЯГМУ Минздрава РФ, г. Ярославль;

Румянцева Т.А., д.м.н., профессор, заведующий кафедрой анатомии человека ГБОУ ВПО ЯГМУ Минздрава РФ, г. Ярославль.